USZKODZENIA NERWÓW OBWODOWYCH – PRZYCZYNY, OBJAWY, POSTĘPOWANIE

REHABILITACJA W USZKODZENIACH NERWÓW OBWODOWYCH – KOŃCZYNA GÓRNA

Uszkodzenia nerwów obwodowych mogą być mechaniczne lub być efektem choroby przewlekłej. Niezależnie od ich charakteru niezbędna jest rehabilitacja. Obejmuje ona zarówno zabiegi fizykalne, kinezyterapię, hydroterapię, jak i inne dostępne metody, np. kinesiology taping.

MGR MARIUSZ KREŁOWSKI
FIZJOTERAPEUTA, CENTRUM REHABILITACJI MARKMED, OSTROWIEC ŚWIĘTOKRZYSKI

DR N. MED. MAREK WIECHEĆ
SPECJALISTA FIZJOTERAPII, CENTRUM REHABILITACJI MARKMED, OSTROWIEC ŚWIĘTOKRZYSKI

DAMAGE TO PERIPHERAL NERVES – CAUSES, SYMPTOMS, AND CONDUCT

REHABILITATION IN PERIPHERAL NERVE INJURIES – UPPER LIMB

SŁOWA KLUCZOWE:
- nerwy obwodowe
- uszkodzenie nerwów
- skala Sunderlanda
- skala Seddona

KEYWORDS:
- peripheral nerves
- nerve damage
- Sunderland scale
- Seddon scale

Uszkodzenie nerwów obwodowych można podzielić na uszkodzenia mechaniczne oraz uszkodzenia spowodowane chorobą przewlekłą.

Mechaniczne uszkodzenie nerwów obwodowych dotyczy najczęściej nerwów, które przebiegają powierzchownie lub z anatomicznego punktu widzenia są najsłabiej chronione lub osłonięte warstwami innych tkanek. Najliczniejsza grupa urazów tego typu dotyczy więc nerwów w obrębie kończyn, przede wszystkim kończyn górnych. W tym przypadku nie bez znaczenia pozostaje ilość i jakość wykonywanych czynności oraz związane z nimi generalne ryzyko urazu.

Nerw obwodowy składa się z trzech komponent:

- ruchowej,
- czuciowej,
- wegetatywnej.

Efektem uszkodzenia włókien ruchowych są porażenia wiotkie, w wyniku których powstają zaniki mięśni zaopatrywanych przez dany nerw.

Uszkodzenie włókien czuciowych prowadzi do różnego rodzaju zaburzeń czucia, których granice często bywają zatarte z powodu unerwienia danej okolicy ciała lub skóry przez gałązki pochodzące z różnych nerwów.

Przerwanie włókien wegetatywnych prowadzi początkowo do przekrwienia tkanek przez rozszerzenie naczyń krwionośnych, a w późniejszym okresie do niedokrwienia i następowego niedotlenienia tkanek.

Do uszkodzeń spowodowanych przewlekłymi chorobami można zaliczyć stopę cukrzycową występującą przy cukrzycy. Jest ona spowodowana uszkodzeniem gałęzi czuciowych (prowadzi ono do powstawania częstych urazów, małych zranień), uszkodzeniem gałęzi wegetatywnych (zaburzenia odżywiania) oraz hiperglikemią, która zwiększa podatność na zakażenia.

Obwodowy układ nerwowy – kończyna górna, splot ramienny (część anatomiczna)

Splot ramienny unerwia kończynę górną i mięśnie powierzchowne grzbietu. Tworzą go korzenie brzuszne nerwów rdzeniowych segmentów C5–T1. Znajdują się one między mięśniem pochyłym przednim a mięśniem pochyłym środkowym. Korzenie nerwowe wychodzące z segmentu C5–C6 tworzą pień górny splotu, korzeń nerwowy C7 tworzy pień środkowy, a korzenie C8 i T1 – pień dolny. Biegną one powyżej obojczyka. Pnie rozgałęziają się na część przednią i tylną. W dalszej części, na poziomie jamy pachowej do tyłu od mięśnia piersiowego mniejszego, przechodzą one w pęczek boczny (C5–C7), przyśrodkowy (C8–T1) i tylny (C5–T1) [1, 3, 5, 10].

W skład pęczka bocznego wchodzą:

- nerw mięśniowo-skórny,
- nerw piersiowy boczny,
- nerw pośrodkowy.

W skład pęczka przyśrodkowego wchodzą:

- nerw pośrodkowy,
- nerw łokciowy,
- nerw piersiowy przyśrodkowy,
- nerw skórny przyśrodkowy ramienia,
- nerw skórny przyśrodkowy przedramienia.

W skład pęczka tylnego wchodzą:

- nerw promieniowy,
- nerw pachowy,
- nerwy podłopatkowe,
- nerw piersiowo-grzbietowy.

Część podobojczykowa splotu ramiennego

Nerw mięśniowo-skórny

Odchodzi z pęczka bocznego splotu ramiennego jako nerw mieszany. Oddaje gałęzie czuciowe i ruchowe. Nerw przebija mięsień kruczo-ramienny, biegnie do łokcia między mięśniem dwugłowym ramienia a mięśniem ramiennym. Przy łokciu oddaje czuciową gałąź końcową. Unerwia skórę po bocznej stronie przedramienia [4, 6, 11].

Nerw pachowy

Odchodzi od pęczka tylnego splotu ramiennego jako nerw mieszany. Biegnie do tyłu jamy pachowej, przechodzi przez otwór czworoboczny i biegnie wzdłuż szyjki chirurgicznej kości ramiennej. Oddaje gałąź końcową czuciową do skóry okolicy mięśnia naramiennego. Ruchowo unerwia mięsień naramienny i mięsień obły mniejszy [4, 6, 11].

Nerw promieniowy

Jest on bezpośrednim przedłużeniem pęczka tylnego splotu ramiennego. Nerw biegnie w bruździe nerwu promieniowego wraz z tętnicą głęboką ramienia. Około 10 cm powyżej nadkłykcia bocznego kości ramiennej przebija przegrodę międzymięśniową boczną ramienia i biegnie do dołu między mięśniem ramiennym a ramienno-promieniowym. Na wysokości łokcia dzieli się na gałąź głęboką i powierzchowną. Gałąź głęboka biegnie do nadgarstka jako nerw międzykostny tylny przedramienia. Gałąź powierzchowna biegnie wzdłuż mięśnia ramienno-promieniowego. W dalszej jednej trzeciej przedramienia przechodzi na stronę mięśni prostowników. Kończy się jako gałąź czuciowa po stronie promieniowej ręki. Unerwia tylne mięśnie ramienia oraz grupę boczną i tylną

mięśni przedramienia, skórnie – tylną powierzchnię ramienia i przedramienia wraz z grzbietową powierzchnią ręki i palec II od strony przyśrodkowej [1, 4, 5, 7, 9, 13].

Nerw łokciowy

Jest bezpośrednim przedłużeniem pęczka przyśrodkowego splotu ramiennego. Biegnie w dół ramienia w bruździe przyśrodkowej mięśnia dwugłowego. Przebija przegrodę międzymięśniową przyśrodkową ramienia i przechodzi na stronę prostowników. Na wysokości stawu łokciowego biegnie między przegrodą międzymięśniową przyśrodkową a głową przyśrodkową mięśnia trójgłowego ramienia. Następnie przechodzi na tył stawu łokciowego i trafia do bruzdy nerwu łokciowego. Nerw przechodzi na stronę zginaczy przedramienia między dwiema głowami zginacza łokciowego nadgarstka i razem z tym mięśniem kieruje się w stronę nadgarstka. W obrębie ręki nerw przebiega na troczku mięśni zginaczy w kanale nerwu łokciowego. Następnie rozdziela się na gałąź głęboką i powierzchowną.

Unerwia mięsień zginacz łokciowy nadgarstka oraz część łokciową zginacza głębokiego palców, mięśnie środkowe ręki, mięsień kłębika palca V i niektóre mięśnie kłębu kciuka. Gałęzie skórne zaopatrują przyśrodkową część ręki (do linii połowy palca IV od strony dłoniowej, po stronie grzbietowej wraz z częścią palca III) [1, 4, 5, 7, 9, 13].

Nerw pośrodkowy

Nerw biegnie w dół ramienia do stawu łokciowego w bruździe przyśrodkowej mięśnia dwugłowego ramienia, do przodu od tętnicy ramiennej. Między głowami mięśnia nawrotnego obłego przechodzi na przedramię. Oddaje gałąź nerwu międzykostnego przedniego. Następnie biegnie do nadgarstka między mięśniem zginaczem powierzchownym a głębokim palców. W dalszej części przechodzi na stronę dłoniową ręki. W obrębie ręki dzieli się na gałęzie końcowe. Unerwia mięśnie zginacze przedramienia z wyjątkiem zginacza łokciowego nadgarstka i części przyśrodkowej zginacza głębokiego palców. Gałęzie skórne zaopatrują dłoniową powierzchnię ręki wraz z paliczkami palców I, II, III i połowę IV [1, 4, 5, 7, 9, 13].

Podział uszkodzeń nerwów

Uszkodzenia nerwów obwodowych klasyfikuje się za pomocą dwóch skal: Sunderlanda, powstałej w 1951 r., i Seddona z 1943 r.

Klasyfikacja Seddona:

- *neuropraxis* /neuropaksja – ucisk na nerw bez przerwania jego ciągłości, przewodnictwo nerwowe ulega osłabieniu, objawy ustępują po kilku–kiludziesięciu dniach;
- *axonotmesis* – nerw nienaruszony, ale aksony przerwane, występuje całkowity zanik funkcji nerwu, takie nerwy mogą się zregenerować, lecz może to trwać do kilkudziesięciu miesięcy;
- *neurotmesis* – przerwanie ciągłości nerwu powodujące jego porażenie, brak możliwości szybkiej regeneracji, konieczna jest interwencja chirurgiczna.

Klasyfikacja Sunderlanda:

- stopień I – brak przewodzenia z powodu kompresji, odpowiada neuropraksji Seddona;
- stopień II – przerwanie aksonu bez uszkodzenia nerwu, odpowiada aksonotmezji Seddona;
- stopień III – uszkodzenie endoneurinum, bez zmian w epi- i perineurinum, powrót funkcji jest uzależniony od włóknienia śródpęczkowego;
- stopień IV – uszkodzenie wszystkich osłonek z wyjątkiem epineurinum, może wystąpić powiększenie nerwu;
- stopień V – całkowite przerwanie ciągłości nerwu, odpowiada neurotmezji Seddona [6, 12].

Podział uszkodzeń splotu ramiennego

Wyróżnia się cztery typy uszkodzenia splotu ramiennego:

- typ dolny (Klumpkego-Dejerine'a) – powstaje na skutek uszkodzenia korzeni nerwowych C8–Th1, powoduje zaburzenia czynności prostowników i zginaczy przedramienia oraz mięśni ręki;
- typ środkowy – uszkodzenie korzenia C7, prowadzi do zaburzeń przypominających porażenie nerwu pośrodkowego;
- typ górny (Erba-Duchenne'a) – jest to następstwo uszkodzenia korzeni nerwowych segmentów C5–C6, jego konsekwencją są zaburzenia ruchu stawu ramiennego, zwłaszcza odwodzenia, zginania i rotowania ramienia na zewnątrz, zaburzona jest również praca zginaczy przedramienia;
- typ mieszany – to najczęściej występujące uszkodzenie, dotyczy wielu różnych korzeni nerwowych [6, 12].

Uszkodzenia nerwów obwodowych

Uszkodzenie nerwu pośrodkowego

Objawy tego uszkodzenia są powiązane z poziomem, na którym ono wystąpiło. Na poziomie stawu łokciowego i powyżej niego dochodzi do uszkodzenia zginaczy długich palców oraz zginaczy ręki. Wyjątkiem jest tu mięsień zginacz łokciowy nadgarstka oraz część łokciowa zginacza głębokiego palców, które są zaopatrywane przez nerw łokciowy. W wyniku tego powstaje charakterystyczne ustawienie ręki do przysięgi.

1 **Uszkodzenie nerwu pośrodkowego**

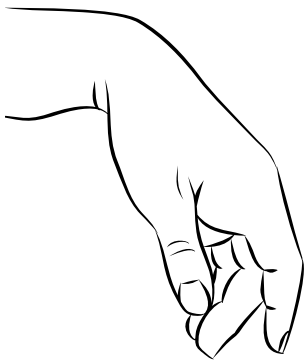

2 **Uszkodzenie nerwu promieniowego**

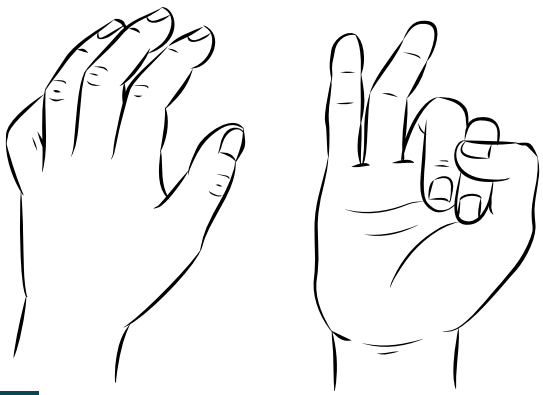

3 **Uszkodzenie nerwu łokciowego**

Przy uszkodzeniu nerwu w części dystalnej przedramienia ułożenie ręki do przysięgi nie występuje. Charakterystyczne jest słabe odwodzenie, nawracanie i przeciwstawianie kciuka [1, 3, 5, 6].

Uszkodzenie nerwu promieniowego

Najczęstszą przyczyną uszkodzenia tego nerwu jest tzw. zespół sobotniej nocy. Objawy zależą od poziomu uszkodzenia. Jeśli występuje ono poniżej połowy ramienia, powoduje porażenia:

- mięśnia ramienno-promieniowego,
- prostowników nadgarstka, kciuka i palców II–V w stawach międzypaliczkowych dalszych.

Przy uszkodzeniu obejmującym dół pachowy objawy są podobne. Do tego dochodzi jeszcze porażenie mięśnia trójgłowego ramienia oraz zniesienie odruchu z tego mięśnia.

W uszkodzeniach nerwu promieniowego charakterystyczne jest ustawienie ręki. Jest to tzw. ręka opadająca [5, 10].

Uszkodzenie nerwu łokciowego

Jest to najczęściej występujące uszkodzenie. Osłabieniu ulegają zginacze i przywodziciele nadgarstka, zginacze palców IV i V, następuje porażenie przywodzenia i odwodzenia palców oraz porażenie przywodzenia kciuka. Występuje zanik mięśni kłębika. Pojawia się charakterystyczne ustawienie ręki szponiastej [6, 12].

Uszkodzenia nerwów obwodowych – przyczyny

Do uszkodzenia obwodowego układu nerwowego może dojść z wielu powodów – podczas zabiegów ortopedycznych, operacji bądź przez źle założone opatrunki gipsowe. Złe dostosowanie zaopatrzenia ortopedycznego (protez, ortez, kul, lasek ortopedycznych) również może skutkować uszkodzeniami nerwów obwodowych.

Uszkodzenie nerwów obwodowych może być powikłaniem operacyjnym. Taka grupa uszkodzeń ma najczęściej charakter *neurotmesis*. Przecięcie pnia nerwowego dokonane w czasie operacji jest trudne do oceny ze względu na narkozę, w której znajduje się chory. Rozpoznanie często następuje dopiero po operacji, co utrudnia sklasyfikowanie uszkodzenia.

Najliczniejszą grupę powikłań można zaobserwować przy osteotomiach. Przy operacji na stawie ramiennym istnieje ryzyko uszkodzenia długich gałęzi splotu ramiennego, w szczególności nerwów pachowego i promieniowego. Częstym uszkodzeniem jest również przecięcie nerwu promieniowego podczas operacji na trzonie kości ramiennej. W obrębie ręki w okolicy nadgarstka istnieje ryzyko przecięcia nerwu pośrodkowego oraz nerwu łokciowego przy operacjach na ścięgnach zginaczy nadgarstka. Podczas operacji przykurczu Dupuytrena zdarza się także przecięcie nerwów palców.

W celu zminimalizowania możliwości ww. powikłań należy odpowiednio dobrać dojście operacyjne, aby ominąć ważne pnie nerwowe. Istotna jest odpowiednia znajomość stosunków anatomicznych operowanego obszaru [6, 12].

Opis przypadku

Kobieta, lat 60, uszkodzenie splotu ramiennego w trakcie usuwania skrzepliny ze zmianą nowotworową z aorty brzusznej. Dostęp przez dół pachowy. W momencie rozpoczęcia rehabilitacji brak czucia od stawu łokciowego w kierunku ręki. Występująca bolesność od stawu ramiennego w kierunku stawu łokciowego. Brak funkcji mięśni zginaczy i prostowników nadgarstka. Brak funkcji mięśni krótkich ręki. Silny obrzęk kończyny górnej. Terapia wykonywana codziennie. W czasie czteromiesięcznej fizjoterapii następowało stopniowe zmniejszenie obrzęku, powrót czucia dotyku, bólu i temperatury w obrębie przedramienia oraz ręki, powrót funkcji mięśni zginaczy i prostowników przedramienia.

Rehabilitacja po uszkodzeniu obwodowego układu nerwowego – kończyna górna

Należy pamiętać, że rehabilitacja przy uszkodzeniach nerwów obwodowych jest niezbędna, niezależnie od charakteru uszkodzenia. Obejmuje ona zarówno zabiegi fizykalne, kinezyterapię, hydroterapię, jak i inne dostępne metody, np. kinesiology taping.

Osoba chora musi mieć pełną świadomość długiego czasu rekonwalescencji, powolnych postępów oraz tego, że z jej strony niezbędna jest pełna współpraca i zaangażowanie w proces fizjoterapii.

W rehabilitacji ważne jest zwalczanie obrzęku i sztywności. Zaburzenia krążenia prowadzą do powstawania obrzęków. Ograniczenie ruchów przez pacjenta oraz utrzymywanie kończyny górnej w pozycji zwieszonej może je potęgować. Następstwem tego są zwłóknienia oraz ograniczenie ruchu w stawach.

Skutecznymi sposobami walki z obrzękiem oraz sztywnością stawową są:

- stosowanie temblaka,
- kinesiology taping – aplikacje limfatyczne,
- masaż lub drenaż kończyny górnej,
- ćwiczenia bierne w pełnym zakresie ruchu,
- stosowanie ciepła oraz noszenie ocieplacza.

Ważna jest prawidłowa pozycja porażonej kończyny. Należy zapobiegać rozciąganiu porażonych mięśni. Można stosować odpowiednie sprężynowe zaopatrzenie ortopedyczne, które będzie utrzymywać stawy w ustawieniu czynnościowym. Stosuje się je aż do pojawienia się restytucji ruchowej [11, 14].

Elektroterapia

Ważnym elementem terapii jest zapobieganie zanikom mięśniowym. Jedną z możliwości jest stosowanie elektroterapii w formie elektrostymulacji impulsami trójkątnymi dla mięśni porażonych wiotko oraz stymulowanie nerwów obwodowych z wykorzystaniem okrągłych elektrod umieszczonych w imadle prądami diadynamicznymi. Powinno się je stosować codziennie, zgodnie z metodyką zabiegową.

Elektrostymulacja jest zabiegiem, który ma na celu wywołanie skurczu z użyciem prądu impulsowego. Przy mięśniach odnerwionych używa się prądu o impulsach trójkątnych. Stosuje się czas impulsu 1000–0,1 ms. Im cięższe uszkodzenie, tym czas impulsu powinien być dłuższy. W tych mięśniach, w których nie zostało zaburzone przewodnictwo nerwowo-mięśniowe, stosuje się impulsy nie dłuższe niż 1 ms. Długie czasy impulsu wymagają mniejszego natężenia prądu, a krótkie – większego. Przy długich impulsach przerwa powinna być dwa razy dłuższa od czasu impulsu, przy krótkich – kilkadziesiąt razy dłuższa.

4 Kinesiology taping – aplikacja limfatyczna

Przy elektrostymulacji można wykorzystać metodę jedno- lub dwubiegunową:

- Przy metodzie jednobiegunowej wykorzystuje się elektrodę czynną punktową, która jest połączona z anodą (-) i jest układana w punkcie motorycznym mięśnia. Druga elektroda jest elektrodą bierną płytkową katodową (+) i w wypadku opracowywania kończyny górnej jest układana w okolicy barku lub łopatki. Należy pamiętać, by elektroda czynna nie była zbyt mocno dociśnięta oraz by była ustawiona prostopadle do ciała pacjenta.
- Przy metodzie dwubiegunowej wykorzystuje się dwie elektrody czynne płytkowe. Są one ustawione na mięśniu, w miejscu przejścia brzuśca w ścięgno. Katodę ustawia się dystalnie, anodę - proksymalnie. Mogą być jednakowej wielkości lub elektroda ujemna może być nieznacznie mniejsza od dodatniej.

Należy pamiętać, że przy elektrostymulacji mięsień nie może ulec zmęczeniu. O zmęczeniu może świadczyć zaprzestanie skurczu oraz włączenie się antagonistów.

Prądy diadynamiczne są tu wykorzystywane do leczenia zaburzeń troficznych i naczyniowych, niedowładów nerwowych, mięśniowych oraz atonii.

Przy zaburzeniu trofiki tkanek wykorzystuje się prąd CP, który ma tonizujący wpływ na naczynia krwionośne, co daje zmniejszenie obrzęków oraz wtórnie zmniejszenie bolesności. Zastosowanie znajduje tu również prąd MF, który można równocześnie stosować na układ współczulny, przez co uzyskuje się lepsze ukrwienie kończyny.

Przy występującym zaniku mięśniowym z powodu niedowładu stosuje się podłużny przepływ prądu CP. W przypadku gdy zanik mięśniowy powstał z bezczynności, należy zastosować prąd RS celem wywołania skurczów mięśniowych. Elektrody powinny być ustawione na przyczepach mięśniowych.

Przy uszkodzeniu splotu ramiennego stymulacji podlega pas barkowy, ramię, przedramię oraz okolice ręki. W zależności od potrzeb używa się prądu CP, MF oraz RS.

Począwszy od barku, elektrody ułożone w imadle ustawia się: E(+) – przykręgowo, E(–) – na przebiegu korzonków szyjnych. Wykonuje się kilka ustawień (trzy–cztery) na poziomie od C2 do C7. Następnie odwraca się bieguny. Typ prądu – CP. Dawka – do progu bólu. Czas – 2 min na punkt.

Kolejno ustawia się elektrody w imadle w poprzek stawu barkowego. Używa się prądu CP bądź MF, w zależności od potrzeb. Czas – 2 min na punkt. Dawka – do progu bólu.

5 **Metoda jednobiegunowa – elektroda czynna punktowa**

6 **Metoda jednobiegunowa – elektroda bierna płytkowa**

7 **Elektrostymulacja – metoda dwubiegunowa**

W zależności od tego, czy celem jest działanie na zaburzenia troficzne, czy na przewodzenie impulsów nerwowych, na ramieniu i przedramieniu stosuje się dwa rodzaje ustawień.

- Przy zwalczaniu obrzęku elektrody ustawia się w poprzek ramienia i przedramienia. Wykonuje się kilka ustawień (trzy–cztery na ramię i trzy–cztery na przedramię) z wykorzystaniem prądu MF bądź CP. Czas – 2 min na punkt. Dawka – do progu bólu.
- Przy zwalczaniu niedowładów mięśniowych elektrody w imadle ustawia się wzdłuż przebiegu mięśni na ich przyczepach. E(+) ustawia się proksymalnie, E(–) – dystalnie. W obrębie ramienia wykonuje się trzy ustawienia (od przodu, z boku, od tyłu ramienia). Na przedramieniu wykonuje się dwa ustawienia elektrod (wzdłuż prostowników i wzdłuż zginaczy przedramienia). Wykorzystuje się prąd CP bądź RS w zależności od tego, czy występował niedowład lub czy u pacjenta wystąpiły zaniki związane z bezczynnością. Czas opracowania jednego punktu to 2 min. W przypadku prądu CP – do granicy bólu, w przypadku prądu RS – do skurczu mięśnia.

W przypadku ręki również można zastosować dwa rodzaje ustawień.

- Przy zwalczaniu obrzęku elektrody ustawia się w poprzek ręki. W zależności od jej rozmiarów wykonuje się jedno, dwa ustawienia z wykorzystaniem prądu MF bądź CP. Czas – 2 min na punkt. Dawka – do progu bólu.
- Przy zanikach mięśniowych wykonuje się jedno–dwa ustawienia po stronie grzbietowej i po stronie dłoniowej ręki. E(+) jest ustawiona proksymalnie, E(–) – dystalnie. Czas opracowania jednego punktu – 2 min. W przypadku prądu CP – do granicy bólu, w przypadku prądu RS – do skurczu mięśnia [2, 10].

Odpowiednia suplementacja

Rehabilitację pacjenta uzupełnia się o odpowiednią suplementację w celu przyspieszenia regeneracji nerwowej. Podstawowym suplementem jest tutaj ALAnerv ON. W jego skład wchodzą głównie witaminy – B_6 (pirydoksyna), E (tokoferol), B_5 (kwas pantotenowy), B_2 (ryboflawina), B_1 (tiamina) – oraz selen, kwas gamma-linolenowy, kwas alfa-liponowy oraz honokiol. ALAnerv powinien być stosowany jako uzupełnienie codziennej diety w składniki korzystnie wpływające na komórki nerwowe. Dodatek honokiolu ułatwia zasypianie i wydłuża fazę snu NREM, ma również łagodne działanie przeciwlękowe i neuroprotekcyjne, co sumarycznie może sprzyjać procesowi leczenia.

W zalecanych dawkach składniki suplementu nie wywołują efektów niepożądanych, nawet podczas długiej kuracji.

W momencie gdy pojawi się wystarczająca siła mięśniowa, należy włączyć ćwiczenia czynne. Powinny być one dobrane odpowiednio dla każdej odzyskanej funkcji [5, 12].

8 Stymulacja obręczy barkowej – stymulacja korzonków szyjnych

9 Stymulacja obręczy barkowej – stymulacja okolicy stawu ramiennego

10 Stymulacja przeciwobrzękowa przedramienia

11 Stymulacja mięśni ramienia

12 Stymulacja mięśni przedramienia

13 Stymulacja przeciwobrzękowa ręki

Rehabilitacja z wykorzystaniem najnowszych technologii

Doskonałym uzupełnieniem rehabilitacji jest wykorzystanie nowoczesnych, interaktywnych systemów terapeutycznych opartych na analizie ruchu, interakcji i informacji zwrotnej, takich jak np. robot do aktywnej rehabilitacji kończyny górnej ReoGo. Jest to innowacyjny system wyposażony w odpowiedni osprzęt i oprogramowanie, wspierający postępowanie fizjoterapeutyczne oraz pozwalający w przyjemny, prawidłowy i kontrolowany sposób pracować pacjentowi. Pomaga on również utrzymać motywację do regularnych ćwiczeń. Wykorzystanie robota ReoGo w postępowaniu fizjoterapeutycznym pozwala na zaangażowanie zarówno funkcji ruchowych, jak i poznawczych. Korzystając z systemu ReoGo, pacjent poprawia precyzję ruchów, koordynację wzrokowo-ruchową, ruchomość stawów, siłę i wytrzymałość mięśni, a także procesy postrzegania, podejmowania decyzji, uwagę i pamięć. Wszystko w atrakcyjnej, motywującej formie. Zaletą robota jest również możliwość wielokrotnego wykonywania dokładnie takich samych ruchów, co jest nie do osiągnięcia w przypadku klasycznej terapii, wykonywanej rękami terapeuty. Dostępne moduły ćwiczeniowe można układać w sesję treningową, którą może ustalić terapeuta w zależności od umiejętności i możliwości pacjenta. Sesja treningowa to zbiór wybranych modułów ćwiczeniowych, które będą się uruchamiać automatycznie jeden po drugim, we wskazanej kolejności. System ReoGo dostarcza natychmiastowej informacji zwrotnej. Podczas ćwiczeń program wskazuje rezultaty aktywności pacjenta. Po sesji widoczne jest również podsumowanie informacji na temat systematyczności oraz postępów w ćwiczeniach. Pacjent w każdej chwili ma możliwość przejrzenia raportu zawierającego informacje o rezultatach sesji ćwiczeń. Dzięki temu może na bieżąco śledzić swoje postępy. ■

PIŚMIENNICTWO

1. Abrams R.A., Ziets R.J., Lieber R.L., Botte M.J., Anatomy of the radial nerve motor branches in the forearm, Journal of Hand Surgery 1997 Mar, nr 22 (2), s. 232–237.
2. Bauer A., Wiecheć M., Przewodnik metodyczny po wybranych zabiegach fizykalnych, wyd. 3, Markmed Rehabilitacja s.c., Wrocław 2012.
3. Bochenek A., Reicher M., Anatomia człowieka, wyd. 12, t. 1, Anatomia ogólna. Kości, stawy i więzadła. Mięśnie, PZWL, Warszawa 2009.
4. Bochenek A., Reicher M., Anatomia człowieka, wyd. 6, t. 5, Układ nerwowy obwodowy. Układ nerwowy autonomiczny. Powłoka wspólna. Narządy zmysłów, PZWL, Warszawa 2010.
5. Cho H., Lee H.Y., Gil Y.C., Choi Y.R., Yang H.J., Topographical anatomy of the radial nerve and its muscular branches related to surface landmarks, Clinical Anatomy, epub 2012 Jun 14.
6. Dega W., Milanowska K., Ortopedia i rehabilitacja, PZWL, Warszawa 1996.
7. Elton S.G., Rizzo M., Management of radial nerve injury associated with humeral shaft fractures: an evidence-based approach, Journal of Reconstructive Microsurgery 2008 Nov, nr 24 (8), s. 569–573.
8. Lim R., Tay S.C., Yam A., Radial nerve injury during double plating of a displaced intercondylar fracture, Journal of Hand Surgery 2012 Apr, nr 37 (4), s. 669–672.
9. Fix J.D., Neuroanatomia, Wydawnictwo Medyczne Urban i Partner, Wrocław 1997.
10. Konarska I., Medycyna fizykalna, PZWL, Warszawa 1968.
11. Rosłowski A., Skolimowski T., Technika wykonywania ćwiczeń leczniczych, PZWL, Warszawa 2000.
12. Paprocka-Borowicz M., Zawadzki M., Fizjoterapia w chorobach układu ruchu, Górnicki Wydawnictwo Medyczne, Wrocław 2007.
13. Schuenke M., Schulte E., Schumacher U., Prometeusz. Atlas anatomii człowieka, t. 1, Medpharm Polska, Wrocław 2006.
14. Zembaty A. (red.), Kinezyterapia, Kasper, Kraków 2003.
15. Anna Woodbury: Neuro-modulating effects of honokiol: a review; frontiers in Neurology; September 2013 | Volume 4 | Article 130 | 1