INDEX COPERNICUS 52,67

PRAKTYCZNA fizjoterapia & rehabilitacja

CZERWIEC 2016 NR 73 ISSN: 2081-187X

CZASOPISMO DOSTĘPNE W PRENUMERACIE

NR 1 W KRAJU

NOWOCZESNE METODY FIZJOTERAPII

Efektywność metody FED – fakty i mity

Delos Postural Proprioceptive System – nowy wymiar oceny i treningu propriocepcji

Z PRAKTYKI GABINETU

Zespolenia śródszpikowe – postępowanie fizjoterapeutyczne po usunięciu zespolenia na przykładzie złamania trójkostkowego goleni

Profilaktyka i postępowanie przeciwobrzękowe

Techniki mięśniowo-powięziowe używane w pracy na stawie skroniowo-żuchwowym

TEMAT MIESIĄCA:

POWIĘŹ, SOMATYKA, PROPRIOCEPCJA ORAZ DOSKONALENIE PRECYZJI RUCHU

Jesteśmy już na Facebooku! Dołącz do nas!

9 772081 187000 06 461573

Partner wydania

Mobiflex® Neo Care®
Suplement diety
PRACUJĄ NAD FORMĄ TWOICH STAWÓW

ZESPOLENIA ŚRÓDSZPIKOWE

POSTĘPOWANIE FIZJOTERAPEUTYCZNE

PO USUNIĘCIU ZESPOLENIA NA PRZYKŁADZIE ZŁAMANIA TRÓJKOSTKOWEGO GOLENI

mgr Magdalena Bajerska & dr n. med. Marek Wiecheć

Złamania kości należą do najczęstszych następstw wypadków komunikacyjnych oraz różnego rodzaju urazów i kontuzji, w tym również kontuzji sportowych. Złamaniem określane jest przerwanie ciągłości kości obejmujące cały jej przekrój. Powstaje na skutek działania sił przekraczających wytrzymałość tkanki kostnej. Mechanizm urazów może być bezpośredni lub pośredni. Często towarzyszą im uszkodzenia tkanek otaczających czy też dodatkowe urazy wielonarządowe. Złamania wymagają długotrwałego leczenia oraz obarczone są dużymi kosztami (leczenie, absencja chorobowa).

Ze względu na przebieg szczeliny wyróżnia się złamania podłużne, poprzeczne, skośne, spiralne oraz złamania wielofragmentowe. Fragmenty kości mogą ulec przemieszczeniu w różnych kierunkach – zarówno w trakcie urazu, jak i wtórnie w wyniku pociągania tkanek. Przemieszczenia kości mogą być tak duże, że powodują przerwanie ciągłości skóry, a więc złamania otwarte. Złamania te są najgroźniejsze z uwagi na rozległość urazu i możliwość zakażenia. Najczęstszymi powikłaniami pierwotnymi są uszkodzenia naczyń, nerwów oraz narządów wewnętrznych. Do powikłań wtórnych należą: opóźniony zrost kostny, staw rzekomy, jałowa martwica tkanki kostnej, przykurcze, stany zapalne, zespoły ciasnoty przedziałów powięziowych, porażenia nerwów. U dzieci najczęściej występują złamania bez przemieszczenia tzw. podokostnowe, zwane również złamaniami typu „zielonej gałązki". U osób starszych przeważają złamania wielofragmentowe związane z mniejszą wytrzymałością kości spowodowaną np. osteoporozą czy innymi zaburzeniami metabolicznymi [1].

OBJAWY

Najczęstszymi objawami złamania są: ból nasilający się przy próbie ruchu, zaburzenie funkcji, zblednięcie lub zaczerwienienie skóry, patologiczne ułożenie, deformacja, obrzęk i krwiak. Dodatkowo można zaobserwować przyspieszenie tętna, oddechu, spadek ciśnienia oraz świadomości czy wstrząs pourazowy [2].

DIAGNOSTYKA

Ocena stanu pacjenta poprzedzona jest wywiadem oraz badaniem klinicznym. Po wykluczeniu lub zaopatrzeniu zaburzeń ze strony układu krążeniowo-oddechowego ocenia się układ mięśniowo-szkieletowy. Badanie powinno obejmować ocenę wzrokową, palpację, badanie zakresu ruchu, ocenę tkanki mięśniowej i nerwowej.

Diagnostyka złamania opiera się głównie na wykonaniu oceny radiologicznej. Zazwyczaj wykonuje się zdjęcie rentgenograficzne (RTG) w dwóch projekcjach – przednio-tylnej lub tylno-przedniej, bocznej lub osiowej. Dodatkowo w przypadku uszkodzenia tkanek miękkich przeprowadza się badanie ultrasonograficzne (USG), tomografię komputerową (TK) czy też rezonans magnetyczny (RM) lub badanie artroskopowe [1, 3].

LECZENIE ZŁAMAŃ

Leczenie złamań polegające na przywróceniu osiowego ustawienia fragmentów kości może być nieoperacyjne lub operacyjne.

Nieoperacyjne leczenie złamań polega na jak najszybszym nastawieniu odłamów kostnych (manipulacje zewnętrzne), unieruchomieniu aż do momentu uzyskania zrostu oraz jak najszybszym usprawnieniu pacjenta.

Leczenie operacyjne przeprowadza się w przypadku złamań otwartych oraz powikłanych uszkodzeniem tkanek miękkich. Wskazania względne to: złamania wielofragmentowe, złamania kości długich przy szparach skośnych i spiralnych oraz złamania przezstawowe z odkształceniem powierzchni stawowych i przemieszczeniem odłamów. Obecnie wskazania do leczenia operacyjnego zostały znacznie rozszerzone.

Leczenie operacyjne polega na prawidłowym ustawieniu fragmentów kostnych i ich ustabilizowaniu przy użyciu elementów zespalających. Stabilizatorami wewnętrznymi mogą być płytki, śruby, gwoździe śródszpikowe, szpilki, klamry, druty, szwy. W przypadku dużych ubytków kostnych niezbędne jest przeszczepienie unaczynionej kości lub miejscowy transport kości [4, 5].

Współcześnie stosowane szwy kostne zostały opracowane i upowszechnione w Szwajcarii – zespolenia A-O (*Arbeitsgemeinschaft für Osteosynthesefragen*). Umożliwiają one rozpoczęcie wczesnej rehabilitacji. Są tak stabilne, że stosowanie zewnętrznego unieruchomienia często okazuje się zbędne [1].

Zespolenia stosowane podczas osteosyntezy stabilnej wewnętrznej:

- zespolenia dociskowe – odłamy dociska się za pomocą wkrętów, śrub (złamania spiralne i skośne o dużej szparze międzykostnej),
- zespolenia osiowe – wykonywane przy użyciu płytek dociskowych lub specjalnych aparatów (złamania poprzeczne),
- zespolenia mieszane – stosuje się płytki, wkręty, śruby,
- zespolenia śródszpikowe – do jamy szpikowej wprowadza się gwoździe, śruby lub pręty.

Wszystkie stosowane metale są biologicznie obojętne. Stopy metali nie ulegają korozji lub proces ich korozji został znacznie ograniczony, nie wywołują więc szkód w tkankach [1, 6].

Niektóre złamania wymagają zastosowania zewnętrznej stabilizacji. Zespolenie można wykonać bez ingerencji w ognisko złamania. Aparat przymocowuje się do kości lub przez kości za pomocą szpilek Kirschnera, grotów Steinmana i wkrętów. Aparaty stosuje się w przypadku złamań otwartych z rozległym uszkodzeniem tkanek miękkich, złamań powikłanych procesami zapalnymi lub oparzeniowymi, w zespołach ciasnoty przedziałów powięziowych [1]. Szczególnym przypadkiem zastosowania zespolenia zewnętrznego jest aparat i metoda Ilizarowa służąca m.in. do wydłużania kości.

PROCES GOJENIA ZŁAMANIA

Gojenie kości to złożony, długotrwały proces biologiczny, który prowadzi do całkowitej regeneracji uszkodzonej tkanki. Proces ten wymaga odpowiedniego odżywienia uszkodzonej okolicy, a co za tym idzie – prawidłowego unaczynienia. Można w nim wyróżnić cztery etapy:

- zapalenie (etap I) – występuje zaraz po uszkodzeniu, powstaje krwiak, obrzęk, skrzeplina, później następuje odtwarzanie naczyń krwionośnych na skutek obniżonego ciśnienia parcjalnego O_2, nagromadzenia fibroblastów, komórek mezenchymalnych i osteogenitorowych,
- stadium kostniny miękkiej (etap II) – poprawa unaczynienia, powstanie kostniny włóknisto-chrzęstnej, stopniowe usztywnianie końców złamania,
- stadium kostniny twardej (etap III) – wapnienie tkanki włóknisto-chrzęstnej, kostnienie enchondralne i śródbłoniaste w różnym stopniu,
- przebudowa (etap IV) – na skutek zsynchronizowanej funkcji osteoblastów i osteoklastów dochodzi do odtwarzania systemu kanałów Haversa i silnej kości blaszkowatej, proces ten trwa od kilku miesięcy do kilku lat [2].

Bodźce mechaniczne odgrywają ważną rolę na każdym etapie gojenia złamania. Tkanka kostna goi się lepiej przy

kontrolowanym obciążeniu osiowym, co leży u podstaw stosowania ortez oraz wczesnej rehabilitacji. Kontrolowane obciążenie poprawia odżywienie okolicy oraz pobudzenie stężenia transformującego czynnika wzrostu-β (*transforming growth factor β* – TGF-β). Długość procesu gojenia może być zróżnicowana. Najszybciej goją się złamania niepowikłane u dzieci. Proces ten wydłuża się u dorosłych (choroby współistniejące, mało aktywny styl życia). Złamania otwarte, złamania z towarzyszącymi uszkodzeniami więzadeł, ścięgien czy mięśni również goją się dłużej [2].

Chirurgia ortopedyczna rozwija się bardzo szybko, co ma swój wyraz również w tworzeniu i powstawaniu nowych rodzajów implantów wewnętrznych i stosowaniu bezpieczniejszych materiałów, np. biodegradacyjnych polimerów, wszczepów ceramicznych, mas plastycznych. Operator, wykonując zabieg, musi podjąć decyzję, jakiego zespolenia użyć, w jaki sposób musi ono zostać umieszczone oraz na jak długo. Może też posłużyć się gotowym rozwiązaniem w przypadku złamań powtarzalnych (taki sam mechanizm i obraz urazu, podobne prognozy gojenia tkanek) [4].

Rehabilitacja takiego pacjenta powinna przebiegać w ścisłej współpracy z lekarzem prowadzącym. W przypadku pacjentów z zastosowanym zespoleniem wewnętrznym standardowe postępowanie rehabilitacyjne można podzielić na trzy etapy:

- pierwszy ma na celu maksymalne usprawnienie pacjenta przy zminimalizowaniu ryzyka powikłań, odbywa się bezpośrednio po pierwszej interwencji chirurgicznej i trwa najdłużej (ok. 12–14 tygodni),
- drugi ma na celu przygotowanie edukacyjne i funkcjonalne pacjenta do zabiegu usunięcia zespolenia wewnętrznego, trwa najkrócej (czasem jest to jedna wizyta, często pomijany),
- trzeci odbywa się po zabiegu usunięcia zespolenia wewnętrznego ma na celu powrót pacjenta do pełnej aktywności, trwa o wiele krócej niż etap pierwszy (6–8 tygodni) [6, 7].

O tym, kiedy zostanie usunięty szew kostny, decyduje lekarz prowadzący. Podstawowym kryterium jest uzyskanie pełnego zrostu kostnego. Jednak istnieją sytuacje, gdzie niektóre elementy zespolenia usuwane są wcześniej, np. szpilki w niektórych stabilizacjach palucha koślawego czy zespolenie więzozrostu piszczelowo-strzałkowego. Standardowo szwy kostne wyciągane są po upływie 12 miesięcy od pierwszego zabiegu. Wskazania do całkowitego usunięcia zespolenia wewnętrznego to przede wszystkim: młody wiek, chęć uzyskania pełnego zrostu kostnego, możliwość wykonania wszystkich badań diagnostycznych (RM). Zdarza się też, że ze względu na starszy wiek, inne problemy zdrowotne czy też brak zgody ze strony pacjenta szwy kostne pozostają w organizmie na dłużej lub też nie są usuwane [4, 8].

ZŁAMANIE TRÓJKOSTKOWE

Złamania kostek goleni należą do najczęstszych uszkodzeń kostnych w obrębie kończyny dolnej. Wywołują one znaczne ograniczenia funkcjonalne. Uraz w okolicy stawu skokowo-goleniowego zaburza biomechanikę chodu i wpływa negatywnie na codzienne czynności. Kostka boczna (dystalna część kości strzałkowej) częściej ulega uszkodzeniu niż kostka przyśrodkowa (dystalna część kości piszczelowej). Kostka tylna (tylna krawędź piszczeli) ulega uszkodzeniu niezwykle rzadko. Złamanie trójkostkowe to złamanie trzech kostek jednocześnie z rozerwaniem więzozrostu piszczelowo-strzałkowego i bardzo często bocznym podwichnięciem kości skokowej [2].

Anatomia i biomechanika

Koniec dalszy kości piszczelowej i strzałkowej połączony jest więzozrostem piszczelowo-strzałkowym. Kostka boczna i kostka przyśrodkowa wraz z powierzchnią stawową dolną piszczeli tworzą panewkę stawu skokowego górnego i obejmują bloczek kości skokowej. Kostka boczna jest dwa razy dłuższa niż kostka przyśrodkowa. Takie ścisłe połączenie sprawia, że każde nieprawidłowe ułożenie jednej z kości podudzia będzie powodowało zaburzenia czynnościowe tej okolicy – nagły uraz lub przedwczesne zużycie stawu. Staw skokowy górny jest stawem zwartym, zawiasowym. Odpowiada za ruchy zgięcia i wyprostu. Wzmocniony jest przez liczne i mocne więzadła: więzadło trójgraniaste po stronie przyśrodkowej, więzadło piętowo-strzałkowe, więzadło skokowo-strzałkowe przednie i tylne. Staw skokowy górny połączony jest funkcjonalnie ze stawem skokowym dolnym. Staw skokowy dolny poprzez ruchy inwersji i ewersji odpowiada za prawidłowe ułożenie stopy w czasie chodu oraz dopasowanie jej do nierówności podłoża. Staw skokowy dolny łączy kość skokową, piętową i łódkową. Złamanie trójkostkowe jest złamaniem śródstawowym i wiąże się z uszkodzeniem więzadeł, torebki stawowej i chrząstki. Złamanie to całkowicie uniemożliwia chód. W warunkach prawidłowych we wszystkich etapach fazy podporu niezbędna jest aktywność stawu skokowo-goleniowego. Kontakt piety z podłożem (IC) wymaga neutralnego ustawienia stawu skokowego górnego oraz niewielkiej supinacji i odwiedzenia przodostopia. Ekscentryczne hamowanie (LR), pełne obciążenie (Mst) i przetaczanie stopy (Tst) są niemożliwe do wykonania – brak ruchu zgięcia i wyprostu w stawie skokowym górnym. Uraz ten całkowicie uniemożliwia codzienną aktywność pacjenta [9].

Mechanizm urazu

Przyczyną urazu jest najczęściej upadek z wysokości na skośne podłoże lub uraz bezpośredni z zewnątrz (powyżej stawu skokowego). Według klasyfikacji Lauge-Hansena złamanie trójkostkowe z rozerwaniem wiezozrostu piszczelowo-strzałkowego i bocznym podwichnięciem kości skokowej powstaje na skutek urazu pronacyjno-

-rotacyjnego. W pierwszej kolejności uszkodzeniu ulega strona przyśrodkowa, dalej strona boczna, najpierw więzozrost piszczelowo-strzałkowy, następnie kostka boczna i krawędź tylna piszczeli [2, 6].

Leczenie operacyjne

Złamanie trójkostkowe należy do złamań niestabilnych, śródstawowych i zawsze wymaga anatomicznego nastawienia. Większość przypadków leczy się chirurgicznie z zastosowaniem zespolenia wewnętrznego. Solidne zespolenie doraźne umożliwia szybszy powrót pacjenta do sprawności. Odłamane kostki, po anatomicznym nastawieniu, przytwierdza się do kości za pomocą śrub. Kostkę boczną często stabilizuje się przy użyciu płytki i śrubek mocujących na końcach płytki. Więzozrost piszczelowo-strzałkowy przytwierdza się za pomocą jednej śrubki do kości piszczelowej. Kończynę unieruchamia się w ortezie lub opatrunku gipsowym sięgającym od końca palców do szpary stawu kolanowego (z zachowaniem ruchomości kolana). Implanty piszczelowe produkowane są w rozmiarach: średnica 7,5–15 mm, długość 240–485 mm, zespolenia strzałkowe: średnica 3,5–4,5 mm, długość ok. 150 mm [6, 8].

Fizjoterapia

Rehabilitację należy prowadzić w ścisłej współpracy z lekarzem. Pacjent powinien rozpocząć chodzenie o kulach w 3.–4. dniu po zabiegu, częściowe obciążanie dozwolone jest po 4–6 tygodniach, a pełne obciążanie operowanej kończyny po 10–12 tygodniach. Jednak w zależności od tempa gojenia tkanek proces powrotu do sprawności może trwać dłużej. Stabilizację więzozrostu usuwa się w 6–8 tygodni po zabiegu, w tym okresie należy ostrożnie wprowadzać obciążenia, gdyż następuje intensywna przebudowa kostna. Pozostałe szwy kostne usuwane są po ok. 12 miesiącach od pierwszego zabiegu, po czym znów prowadzona jest rehabilitacja [8, 10].

Opis przypadku

Pacjentka, lat 57, po złamaniu trójkostkowym z podwichnięciem stopy. Wykonano stabilizację kostki przyśrodkowej za pomocą śruby kostkowej oraz zespolenie kostki bocznej za pomocą płyty 6-otworowej oraz wolnej śruby korowej (zdj. 1). Tylna krawędź piszczeli nie wymagała dodatkowej stabilizacji.

Pacjentka trafiła do gabinetu 2 tygodnie po zabiegu. Zabieg wykonano w połowie listopada 2014 r.

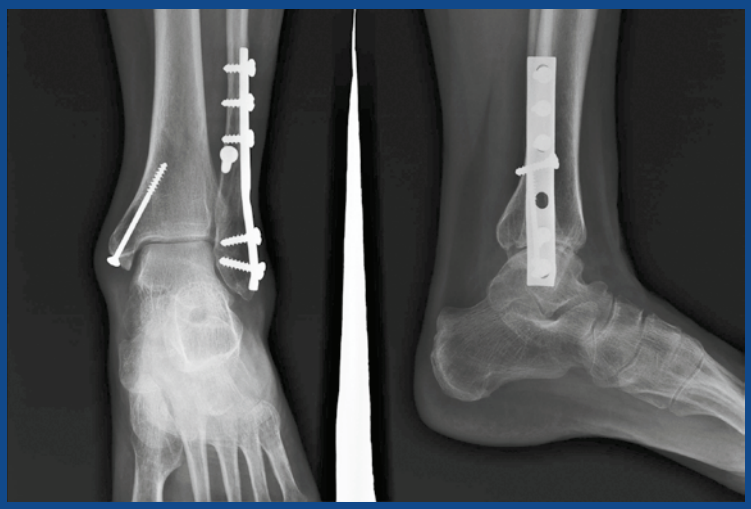

Zdj. 1. RTG – zespolenie złamania (koniec sierpnia, 2015 r.)

REKLAMA

ALTER-G

BIEŻNIA ANTYGRAWITACYJNA

Technologia NASA

POKONAJ GRAWITACJĘ

- Jedyne na świecie urządzenie z regulacją siły grawitacji
- Możliwość odciążenia nawet o 80%
- Poprawa koordynacji mięśniowo-ruchowej
- Bezbolesny powrót do zdrowia

WSKAZANIA:

- Rehabilitacja pooperacyjna
- Trening chodu pacjentów neurologicznych
- Rehabilitacja pourazowa
- Walka z otyłością

ZASTOSOWANIA:

- Rehabilitacja
- Fitness
- Sport wyczynowy
- Spa & Wellness
- Modelowanie sylwetki i redukcja tkanki tłuszczowej

BTL Polska Sp. z o.o.
ul. Leonidasa 49, 02-239 Warszawa
tel. 22 667 02 76 | fax 22 667 95 39
e-mail: btlnet@btlnet.pl | www.btlnet.pl

Rehabilitacja była prowadzona w ścisłej współpracy z lekarzem prowadzącym. Rehabilitacja pozabiegowa przebiegała pomyślnie. Pacjentka zaczęła całkowicie obciążać operowaną kończynę w 10. tygodniu po zabiegu. Rehabilitacja trwała 14 tygodni. Uzyskano pełną ruchomość stawu skokowo-goleniowego, siłę i wytrzymałość mięśni. Pacjentka kontynuowała wybrane ćwiczenia w domu.

Po uzyskaniu odpowiedniego zrostu kostnego pacjentka została zakwalifikowana do zabiegu usunięcia zespolenia wewnętrznego. Zabieg wykonano pod koniec października 2015 r. Pacjentka przed zabiegiem była odpowiednio przygotowana funkcjonalnie. Zabieg był poprzedzony konsultacją w gabinecie z oceną sprawności motorycznej. Okres pooperacyjny przebiegał bez powikłań. Pacjentka była pionizowana na drugi dzień po zabiegu, została wypisana do domu z zaleceniem poruszania się o dwóch kulach łokciowych przez okres dwóch tygodni i stopniowego obciążania kończyny do granicy bólu.

Fizjoterapia po usunięciu zespolenia

Głównym celem rehabilitacji było umożliwienie pacjentowi jak najszybszego powrotu do sprawności sprzed urazu przy zminimalizowaniu ryzyka powikłań. Rehabilitację rozpoczęto już 3. dnia po zabiegu. Pacjentka poruszała się o dwóch kulach łokciowych. Staw skokowo-goleniowy ustabilizowany był ortezą ściąganą na czas rehabilitacji.

I ETAP rehabilitacji (0–2 tygodnie)

Głównym celem tego etapu było działanie przeciwbólowe i przeciwzapalne oraz przyspieszenie gojenia tkanek. Stosowano:

- światło spolaryzowane,
- pole elektromagnetyczne [11],
- ćwiczenia na szynie CPM (ang. *continuous passive motion*),
- ćwiczenia bierne i czynno-bierne stawu skokowo-goleniowego, czynne pozostałych stawów kończyny dolnej,
- praca z wykorzystaniem irradiacji, techniki PNF (ang. *proprioceptive neuromuscular facilitation*) w leżeniu i w pozycji siedzącej z kontrolą trzech punktów podparcia stopy,
- chłodzenie stawu w warunkach domowych (przez 15 minut co 2–3 godziny),
- *kinesiology taping* – aplikacje limfatyczne/przeciwobrzękowe i stabilizujące staw skokowy oraz aplikacja więzadłowo-mięśniowa ścięgno Achillesa + mięsień trójgłowy łydki.

Problemem tego etapu była sącząca się rana pooperacyjna oraz dolegliwości bólowe utrudniające kinezyterapię.

II ETAP rehabilitacji (2–4 tygodnie)

Głównym celem tego etapu było uzyskanie pełnego zakresu ruchu stawu skokowo-goleniowego, odpowiedniej elastyczności włókiem mięśniowych i innych tkanek.

Zdj. 2. Mobilizacja blizny pooperacyjnej

Zdj. 3. Trening wytrzymałościowy, przysiad przy ścianie

Zdj. 4. Trening propriocepcji na niestabilnym podłożu (przysiad)

Zdj. 5. Trening propriocepcji na niestabilnym podłożu z przenoszeniem ciężaru ciała

Zdj. 6. Kontrola prawidłowego obciążenia stopy na niestabilnym podłożu

Zdj. 7. Trening propriocepcji na niestabilnym podłożu w pozycji jednonoż

Na tym etapie po zagojeniu blizny pooperacyjnej stosowano:

- kąpiel wirową,
- mobilizację blizny pooperacyjnej (zdj. 2) oraz rozluźnianie mięśniowo-powięziowe mięśni podudzia głównie grupy tylnej,
- ćwiczenia czynne mięśni podudzia i stopy,
- ćwiczenia prawidłowego obciążania stopy w siadzie i półsiadzie z wykorzystaniem taśmy elastycznej, techniki PNF (stabilne i niestabilne podłoże, obciążanie do granicy bólu),
- ćwiczenia przetaczania stopy na niestabilnym podłożu,
- reedukacja chodu w odciążeniu.
- *kinesiology taping* – aplikacje limfatyczne/przeciwobrzękowe i stabilizujące staw skokowy oraz aplikacja więzadłowo-mięśniowa ścięgno Achillesa + mięsień trójgłowy łydki.

III ETAP rehabilitacji (4–6 tygodni)

Głównym celem tego etapu było uzyskanie pełnego obciążenia operowanej kończyny, poprawa siły mięśniowej i propriocepcji. Tu z zabiegów fizykalnych kontynuowano kąpiel wirową oraz wprowadzono krioterapię. Z zakresu kinezyterapii stosowano:

- ćwiczenia prawidłowego obciążania stawu skokowo-goleniowego z kontrolą wagi (pod koniec okresu uzyskano 100% obciążenia),
- trening siły mięśniowej, mięśni podudzia z wykorzystanie taśmy Thera-Band i dodatkowego obciążenia,
- trening wytrzymałości mięśniowej w zamkniętym łańcuchu kinematycznym (zdj. 3),
- ćwiczenia funkcjonalne na stabilnym i niestabilnym podłożu z asekuracją (kontrolowana praca mięśni),
- reedukacja chodu z wykorzystaniem technik PNF (ang. *timing for emphasis, normal timing*), zwrócono szczególną uwagę na kontakt pięty z podłożem,
- *kinesiology taping* – aplikacja mięśniowo-powięziowa spiralna stabilizująca staw skokowy i podudzie.

Zdj. 8. Ćwiczenia równoważne z wykorzystaniem trampoliny

Zdj. 9. Trening skocznościowy

Zdj. 10. Trening wytrzymałościowy z wykorzystaniem TRX

Zdj. 11. Trening maksymalnego obciążenia operowanej kończyny z wykorzystaniem TRX

IV ETAP rehabilitacji (6–8 tygodni)

Głównym założeniem tego etapu był powrót pacjentki do pełnej aktywności sprzed urazu. Stosowano krioterapię oraz terapię indywidualną. Rehabilitacja w 7. i 8. tygodniu odbywała się trzy razy w tygodniu. Pacjentka wykonywała złożone zadania ruchowe, typu:

- trening funkcjonalny na niestabilnym podłożu (zdj. 4–7),
- wchodzenie i schodzenie ze schodów w tempie,
- ćwiczenia na trampolinie (zdj. 8–9),
- trucht ze zmianą tempa i zatrzymaniem,
- trening wytrzymałościowy z wykorzystaniem taśm TRX (zdj. 10, 11),
- ćwiczenia na platformie balansowej,
- *kinesiology taping* – aplikacja mięśniowo-powięziowa spiralna stabilizująca podudzie i staw skokowy [12].

Rehabilitacja przebiegła bez powikłań. Pacjentka dostała zalecenia wykonywania wybranych ćwiczeń w domu (trucht, podskoki, jazda na rowerze). Pacjentka uzyskała pełną sprawność funkcjonalną.

PODSUMOWANIE

Zespolenia wewnętrzne są bardzo pomocnym rozwiązaniem w leczeniu skomplikowanych złamań kości. Rehabilitacja może być podjęta znacznie wcześniej niż w przypadkach, gdy pacjent miał zakładany opatrunek gipsowy na długi czas. Powrót pacjenta do sprawności odbywa się znacznie szybciej, szczególnie po pierwszym zabiegu chirurgicznym. Małe ubytki kostne bardzo szybko się goją. Kość regeneruje się w pełni i ryzyko ponownego urazu znacznie się zmniejsza.

Piśmiennictwo:

1. Gaździk T. *Ortopedia i traumatologia, tom I.* PZWL, Warszawa 2009.
2. Greene B.W. *Ortopedia Nettera.* Dziak A. (red.). Elsevier Urban&Partner, Wrocław 2007.
3. Pedrycz A., Frąckiewicz M., Cichacz B. i wsp. *Urazy w obrębie stawu skokowego. Diagnostyka, profilaktyka, leczenie operacyjne.* Polish Hyperbaric Research 2014; 4, s. 51–58.
4. Marciniak W., Szulc A. *Wiktora Degi ortopedia i rehabilitacja.* PZWL, Warszawa 2003.
5. Bołtuć W.S., Golec E.G. *Management of open fractures of the tibial shaft in multiple trauma.* Indian J Orthop. 2008; 42 (4), s. 395–400.
6. Nowacki J., Dobrzański L.A., Gustavo F. *Implanty śródszpikowe w osteosyntezie kości długich.* Open Access Library 2012; 11 (17), s. 26–51.
7. Brown D.E., Neuman R.D. *Sekrety ortopedii, tom II.* Dziak A. (red.). Elsevier Urban&Partner, Wrocław 2006.
8. Nowak S., Golec J., Szczygieł E. i wsp. *Wyniki odległe leczenia operacyjnego i rehabilitacji chorych z uszkodzeniami goleni typu Maisonneuve.* Ostry Dyżur 2013; 6, s. 39–42.
9. Bochenek A., Reicher M. *Anatomia człowieka, tom I.* Wyd. VII. PZWL, Warszawa 1999.
10. Wiecheć M., Książek-Czekaj A. *Postępowanie fizjoterapeutyczne po złamaniu trójkostkowym w obrębie stawu skokowego.* Praktyczna Fizjoterapia i Rehabilitacja 2014; 8, s. 40–46.
11. Bauer A., Wiecheć M. *Przewodnik metodyczny po wybranych zabiegach fizykalnych.* Wyd. III. Wydawnictwo Markmed S.C., Wrocław 2012.
12. Śliwiński Z., Krajczy M. *Plastrowanie dynamiczne podręcznik* kinesiology tapingu. Wydawnictwo Markmed S.C., Wrocław 2014.

mgr fizjoterapii Magdalena Bajerska

dr n. med. Marek Wiecheć
specjalista fizjoterapii, Centrum Rehabilitacji MARKMED, Ostrowiec Świętokrzyski