MGR MAREK WIECHEĆ, MGR AGNIESZKA KSIĄŻEK-CZEKAJ
MGR BEATA CŁAPAK

POSTĘPOWANIE FIZJOTERAPEUTYCZNE U PACJENTKI Z DYSPLAZJĄ WIELONASADOWĄ

Dysplazja wielonasadowa (*dysplasia epiphysealis multiplex*) jest stosunkowo rzadko występującym schorzeniem narządu ruchu o podłożu genetycznym, dziedziczonym autosomalnie, dominująco, prawdopodobnie z różną ekspresją [7]. Spowodowana jest ona mutacjami w genach kodujących łańcuchy kolagenowe (kolagen typu IX) oraz w genie COMP (zlokalizowany w chromosomie 19). Recesywne dziedziczenie związane jest z mutacjami w SLC26A2 [6, 7]. Proces chorobowy obejmuje głównie stawy dystalne [1, 2].

Po raz pierwszy została ona zaobserwowana u pacjenta przez Thomas Fairbanka w roku 1935. W roku 1947 określił on schorzenie mianem dysplazji wielonasadowej oraz opisał kliniczne i radiologiczne objawy choroby.

Częstość występowania schorzenia to 9–16 przypadków na 100 000 urodzeń [1, 10]. Można wyróżnić postać cięższą – Fairbanka (zmiany są bardziej nasilone i szybciej się pojawiają) oraz postać Ribbinga (łagodniejsza od poprzedniej) [2].

OBRAZ KLINICZNY

Obraz kliniczny obu postaci jest podobny:

- niski wzrost 145–170 cm,
- stawy o poszerzonych i zniekształconych obrysach,
- nieco krótsze kończyny,
- zdarza się pogłębienie kifozy i dolegliwości bólowe ze strony kręgosłupa,
- szybkie zmęczenie po wysiłku fizycznym,
- pacjenci często narzekają na bóle mięśniowe i osłabienie siły mięśniowej,
- nie obserwuje się zaburzeń intelektualnych,
- zaburzenia prawidłowego wzorca chodu – chód kaczkowaty (związany z występowaniem pierwotnie objawów w stawie biodrowym, co powoduje upośledzenie ich budowy anatomicznej i funkcji mięśni je otaczających) [2, 3, 4, 5].

W obrębie kończyn dolnych można zauważyć ograniczony i często bolesny zakres ruchu stawów objętych procesem chorobowym (najczęściej są to stawy biodrowe i/lub stawy kolanowe). Niejednokrotnie jednocześnie występuje razem z dysplazją wielonasadową oddzielająca martwica chrzęstno-kostna, szczególnie w obrębie stawów kolanowych. Dodatkową patologią towarzyszącą dysplazji jest nawykowe podwichnięcie rzepki lub rzepka dwudzielna wraz z jej przemieszczeniem poza obręb stawu rzepkowo-udowego. Czasami możemy zaobserwować również deformacje stóp (np. o charakterze halluxa, płaskostopie poprzeczne, podłużne) [2, 9].

Kończyny górne są zajęte w dużo mniejszym stopniu niż kończyny dolne. Ograniczenia mogą jednak występować i zlokalizowane są wtedy w obrębie stawów barkowych, stawów łokciowych (ograniczenie wyprostu), rzadziej nadgarstkowych, jednak objawy chorobowe w tych stawach są asymptomatyczne i nie mogą stanowić podstawy do postawienia diagnozy [8].

Kręgosłup w dysplazji wielozasadowej nie jest objęty procesem chorobowym. Jednakże obserwowane są przypadki skrzywienia kręgosłupa (skoliozy) oraz pogłębienia fizjologicznej kifozy w obrębie odcinka piersiowego kręgosłupa oraz ogólnie pojęte dolegliwości bólowe ze strony kręgosłupa. Często są to powikłania występujące wtórnie po np. różnicy w długości kończyn dolnych, zajęciu stawu w jednej kończynie dolnej lub pozycji odciążającej i przeciwbólowej [4, 8].

DYSPLAZJA A INNE SCHORZENIA

Zawsze należy dysplazję wielonasadową odróżnić od innych podobnie przebiegających schorzeń, do których należą:

- choroba Perthesa zajmująca oba stawy biodrowe,
- pseudochondroplazja (zajęte przynasady, wyraźnie skrócone trzony kości długich, niższy wzrost, wyraźnie nieproporcjonalny długi tułów i wiotkość stawowa),
- dysplazja kręgowo-przynasadowa (w obrazie klinicznym zajęte są struktury kostne kręgosłupa – głównie trzony kręgów),
- niedoczynność tarczycy (karłowatość, obniżony wiek kostny, obniżone napięcie mięśniowe) [2].

OBRAZ RADIOLOGICZNY

W obrazie radiologicznym obserwuje się zmniejszenie i/lub spłaszczenie nasad kości długich. Czasami na zdjęciu rentgenowskim można dodatkowo zaobserwować rozfragmentowanie lub niejednolite uwapnienie tych obszarów, a jądra kostnienia nasad mogą pojawić się z opóźnieniem. W przypadku przynasad nie obserwuje się w zasadzie większych odchyleń od normy (mogą one być nieco poszerzone). Odnośnie trzonów kości długich obserwujemy ich nieznaczne skrócenie oraz różnego typu spłaszczenia. W odcinku piersiowym możemy zobaczyć nieregularny przebieg płytek granicznych. Pacjenci narażeni są na wczesne wystąpienia wtórnych zmian zwyrodnieniowych [2].

DIAGNOSTYKA

Dysplazja wielozasadowa rozpoznawana jest najczęściej pomiędzy 2. a 10. rokiem życia. Choroba ta ogranicza sprawność ruchową pacjenta i nieprawidłowo leczona może doprowadzić do wczesnego kalectwa.

Dla pacjentów z tym schorzeniem niezwykle ważna jest wczesna, możliwie pełna diagnostyka, prawidłowe rozpoznanie, a następnie kompleksowa i długoterminowa fizjoterapia. Ma ona na celu ograniczenie i zmniejszenie ograniczeń ruchowych w stawach oraz utrzymanie aktywności ruchowej w życiu codziennym na jak najwyższym poziomie. Wcześnie występujące zmiany zwyrodnieniowe, niejednokrotnie już w młodym wieku, doprowadzają do konieczności wszczepienia endoprotezy.

FIZJOTERAPIA

Fizjoterapia w dysplazji wielozasadowej skupia się przede wszystkim na utrzymaniu prawidłowych lub zbliżonych do prawidłowych zakresów ruchu w stawach objętych procesem chorobowym. Należy skupić się na oddziaływaniach bezbolesnych (metody „trzymaj – rozluźnij" i „napnij – rozluźnij", stosowane w pracy według koncepcji PNF).

Praca z pacjentem nie może być bolesna. Początkowo można zastosować pracę pośrednią przez zastosowanie irradiacji (przeniesienie pobudzenia) z kończyn górnych i górnego tułowia. Później przechodzimy do ćwiczeń wspomaganych, a jeżeli istnieje taka konieczność, do ćwiczeń biernych również z wykorzystaniem ciągłego ruchu biernego.

Kolejnym etapem są ćwiczenia czynne wolne oraz czynne z oporem w łańcuchach zamkniętych, a następnie otwartych. Opór dostosowujemy do możliwości i umiejętności pacjenta. Podstawowym elementem fizjoterapii jest również korekcja chodu.

Dzieci świetnie reagują na usprawnianie w wodzie – zarówno w formie konkretnych ćwiczeń, jak i nauki pływania. Bardzo ważne jest pozytywne nastawienie do terapii, gdyż najczęściej mamy tu do czynienia z młodymi ludźmi lub dziećmi, które w bardzo poważny i emocjonalny sposób traktują swoją niepełnosprawność. Trzeba uświadomić im i ich opiekunom prawnym, że usprawnianie ruchowe w takich przypadkach musi stanowić nieodłączny element w rozkładzie dnia młodych ludzi oraz to, że terapia tego schorzenia jest rozciągnięta w czasie. Terapia musi być systematyczna, poprawnie wykonywana. W przypadku dzieci powinna być połączona z elementami gier i zabaw, żeby była dobrze przez nie odbierana i akceptowana.

OPIS PRZYPADKU

10-letnia pacjentka została przyjęta do naszego ośrodka z rozpoznaniem dysplazji wielozasadowej postawionej rok wcześniej. Pacjentka w wieku niemowlęcym leczona była szyną Koszli ze względu na stwierdzoną dysplazję stawu biodrowego lewego. W badaniu USG zostało zaobserwowane plasterkowate zniekształcenie głów kości udowych, w chwili obecnej bez wysięku i stanu zapalnego (stan zapalny i wysięk obecne były w lipcu 2013 roku). Pół roku wcześniej wykonany został zabieg zablokowania chrząstki wzrostowej w obrę-

bie krętarza kości udowej lewej. Spowodowana ona była wysokim ustawieniem krętarza kości udowej lewej (zdj. 1–2).

W chwili przyjęcia u pacjentki stwierdzić można było duże zaburzenie chodu – zaburzone w zasadzie wszystkie fazy, dodatkowo objaw Trendelenburga i Duchenne'a po stronie lewej. Stwierdzono nierówność kończyn (różnica 1 cm pomiędzy lewą i prawą kończyną dolną), zalecona została wkładka wyrównująca.

Pierwszego dnia wykonaliśmy badanie aparatem DIERS Formetric 4D (ryc. 1A–B). Badanie wykazało, skośne ustawienie miednicy i różnicę (3 cm) pomiędzy wysokością ustawienia kolców biodrowych tylnych górnych. Odchylenie tułowia od pionu wynosiło 19 mm w kierunku prawym. Kifoza w odcinku piersiowym była spłaszczona (39 stopni), a lordoza w odcinku lędźwiowym pogłębiona (49 stopni). Stwierdzono dwułukowe wygięcie kręgosłupa z rotacją kręgów (skolioza funkcjonalna? kompensacja?).

W badaniu funkcjonalnym można zaobserwować ograniczenie wyprostu, odwiedzenia i rotacji, zarówno zewnętrznej, jak i wewnętrznej w stawie biodrowym lewym.

Terapia priorytetowa zastosowana u pacjentki obejmowała:

- usprawnianie mające na celu utrzymanie i zwiększenie zakresów ruchu w stawach biodrowych i kolanowych;
- ćwiczenia czynne obejmujące mięśnie w zasadzie całego ciała ze szczególnym naciskiem na mięśnie kończyn dolnych, obręczy biodrowej i mięśnie brzucha (zdj. 3–5);
- ćwiczenia czynne z oporem ze zwróceniem szczególnej uwagi na mięśnie pośladkowe i mięśnie kończyn dolnych;
- terapia ukierunkowana na prawidłowe obciążanie stóp w czasie poruszania się (ze względu na niewielkie deformacje stopy o charakterze palca koślawego w terapii skupiliśmy się na właściwym obciążaniu trzech punktów podparcia w siadzie, staniu i poruszaniu się);
- korekcja i nauka prawidłowego wzorca chodu z uwzględnieniem wszystkich parametrów charakterystycznych dla chodu: długość kroku, tempo, czas obciążenia kończyn dolnych. Niezwykle istotna stała się korekcja w fazie przeniesienia, gdyż pacjentka wypracowała sobie sposób przeniesienia kończyny dolnej jak przy chodzie koszącym. W fazie MST zwracanie uwagi na osiowe obciągnie stawów oraz na utrzymanie miednicy w skorygowanej pozycji (wyeliminowanie objawu Trendelenburga);
- terapia w siadzie obejmowała przede wszystkim prawidłowe obciążanie pośladków i skorygowane ustawienie kręgosłupa i obręczy biodrowej. Następnym elementem stało się ustabili-

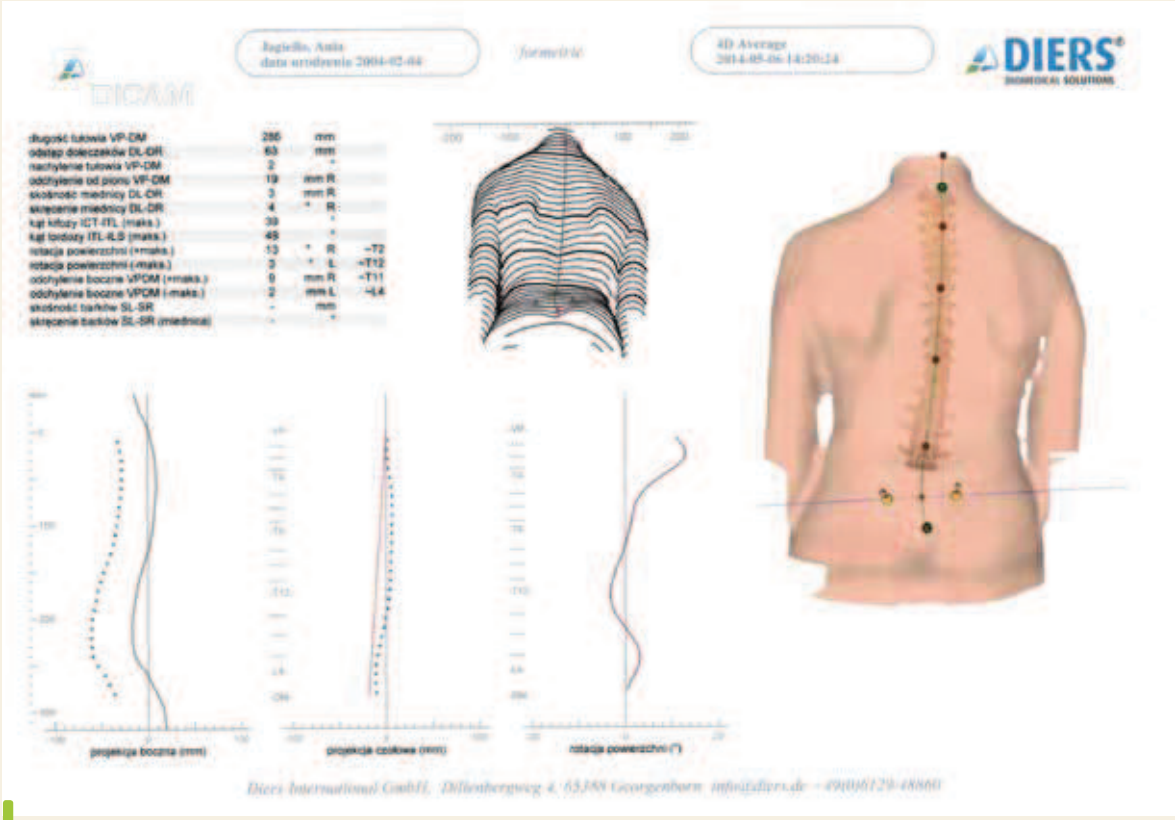

Ryc. 1A. Wynik badania aparatem DIERS FORMETRIC

Zdrowe Stawy 1/2 poziom - góra, strona 17

REKLAMA

Ryc. 1B. Wynik badania aparatem DIERS FORMETRIC

zowanie pozycji oraz wprowadzenie terapii w siadzie na piłce gimnastycznej (terapia wykonywana według wytycznych metody PNF) (zdj. 6–9);

- dodatkowym elementem zawartym w usprawnianiu było zwrócenie uwagi na właściwe ustawienie kręgosłupa we wszystkich pozycjach ciała – w leżeniu, siadzie i pozycji stojącej.

Pacjentka dostawała również zalecenia do wykonywania ćwiczeń w domu.

Dylsplazja wielonasadowa jest schorzeniem, którego nie da się wyleczyć w klasycznym rozumieniu tego słowa. Ważne jest przygotowanie pacjenta do prawidłowego wykonywania czynności dnia codziennego ADL i jak najbardziej. W zasadzie przez całe dalsze życie należy pracować nad utrzymaniem prawidłowej siły mięśniowej i zakresów ruchu w stawach kończyn, zarówno kończyn dolnych, jak i górnych, oraz w zakresie utrzymania prawidłowej postawy ciała.

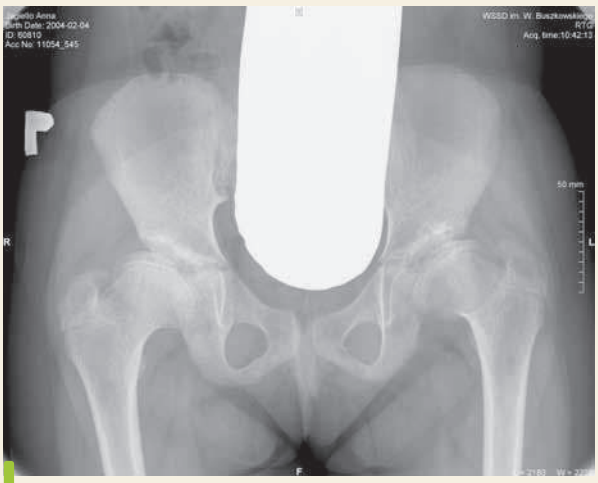

Zdj. 1. RTG obręczy biodrowej

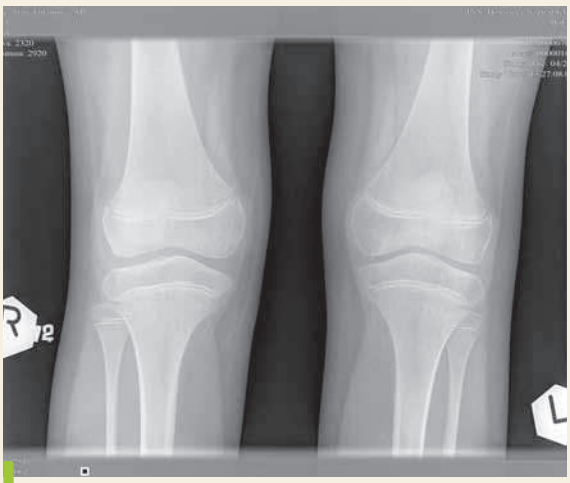

Zdj. 2. RTG stawów kolanowych

Zdj. 3. Ćwiczenia czynne

Zdj. 4. Ćwiczenia czynno-bierne

Zdj. 5. Praca nad wzmocnieniem mięśni brzucha

Zdj. 6. Nauka utrzymania prawidłowej postawy i stabilizacja tułowia

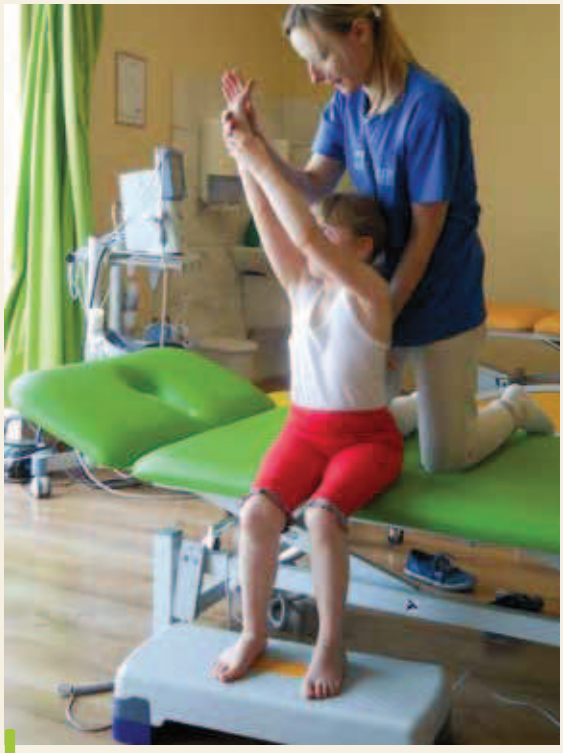

Zdj. 7. Praca nad stabilizacją tułowia



Zdj. 8. Nauka wstawania

Zdj. 9. Terapia równowagi i proprioreceptcji

PIŚMIENNICTWO:

1. Andersen P.E. Jr, Hauge M.: *Congenital generalised bone dysplasias: a clinical, radiological, and epidemiological survey.* J Med Genet. Jan 1989; 26(1):37–44.
2. Dega W.: *Ortopedia i rehabilitacja*, pod red. W. Marciniaka i A. Szulca, tom II, PZWL, 2003; 146–147.
3. Eddy M.C., Steiner R.D., McAlister W.H., Whyte M.P.: *Bilateral radial ray hypoplasia with multiple epiphyseal dysplasia.* Am J Med Genet. May 18 1998; 77(3):182–7.
4. Herring J.A.: *Rapidly progressive scoliosis in multiple epiphyseal dysplasia. A case report. J Bone Joint Surg Am.* Jul 1976; 58(5):703–4.
5. Ingram R.R.: *The shoulder in multiple epiphyseal dysplasia. J Bone Joint Surg Br.* Mar 1991; 73(2):277–9.
6. Lachman R.S., Krakow D., Cohn D.H., Rimoin D.L.: MED, COMP, *Multilayered and NEIN: an overview of multiple epiphyseal dysplasia. Pediatr Radiol.* Feb 2005;35(2):116–23.
7. Morrissy R.T.: *Lovell and Winter's Pediatric Orthopaedics*. 6th ed. Philadelphia, Pa: Lippincott Williams and Wilkins; 2006:233–4.
8. Sebik A., Sebik F., Kutluay E., et al.: *The orthopaedic aspects of multiple epiphyseal dysplasia.* Int Orthop. 1998;22(6):417–21.
9. Sheffield E.G.: *Double-layered patella in multiple epiphyseal dysplasia: a valuable clue in the diagnosis. J Pediatr Orthop.* Jan-Feb 1998; 18(1):123–8.
10. Wynne-Davies R., Gormley J.: *The prevalence of skeletal dysplasias. An estimate of their minimum frequency and the number of patients requiring orthopaedic care.* J Bone Joint Surg Br. Jan 1985; 67(1):113–7.

mgr MAREK WIECHEĆ

MARKMED

mgr AGNIESZKA KSIĄŻEK-CZEKAJ

MARKMED

mgr BEATA CŁAPAK