MGR MAGDALENA BAJERSKA, MGR ANNA AMBROŻ, MGR MAREK WIECHEĆ

PALUCH KOŚLAWY – POSTĘPOWANIA FIZJOTERAPEUTYCZNE

Paluch koślawy (*hallux valgus*) to deformacja w obrębie pierwszego promienia stopy polegająca na wysunięcia głowy I kości śródstopia w kierunku przyśrodkowym z charakterystycznym wybrzuszeniem tej okolicy. Deformacja ta wpływa negatywnie na jakość życia, powodując dolegliwości bólowe i niejednokrotnie zaburzając mechanikę chodu. Jest defektem nie tylko medycznym, ale również kosmetycznym. Dolegliwość ta występuje bardzo często, dotyczy w większej mierze kobiet. Stwierdzana jest najczęściej w wieku ok. 40 lat, chociaż może pojawiać się również u młodzieży i dzieci [1, 9].

Stopa stanowi bardzo ważny element narządu ruchu. Złożona funkcja, jaką pełni, wymusza ogromną wytrzymałość, a jednocześnie elastyczność związaną ze zdolnością przystosowania do nierówności podłoża. Mimo małych rozmiarów w toku rozwoju filogenetycznego została przystosowana do przyjmowania dużych obciążeń statycznych oraz dynamicznych.

Stopa zbudowana jest z 26 kości. Układ kostny stopy wzmocniony jest silnym aparatem więzadłowym oraz licznymi mięśniami. W obrębie stopy wyróżnia się przodostopie, śródstopie i stęp. Od kości piętowej rozchodzi się trójkąt stopy zamknięty po stronie przyśrodkowej masywną I kością śródstopia, stronę boczną zamyka V kość śródstopia. Trójkąt ten wyznacza trzy punkty podparcia stopy w momencie pełnego obciążenia: pięta (boczna strona), I i V głowa kości śródstopia (zdj. 1) [1].

Paluch ma dwa paliczki, tworzy z I kością śródstopia staw śródstopno-palcowy I (*metaphalangeal joint* – MTP I). Po stronie podeszwowej głowy I kości śródstopia znajdują się dwie trzeszczki, które prawdopodobnie pełnią funkcję amortyzacyjną. Są one połączone więzadłem międzytrzeszczkowym, a stronę boczną wzmacniają więzadła poboczne stawu MTP I. W obrębie stopy przyczepia się około dwudziestu mięśni. Za funkcję stawu MTP I odpowiadają mięśnie długie i krótkie. Mięśnie długie to mięsień:

- mm. prostownik długi palucha,
- mm. zginacz długi palucha – odpowiada za propulsję, czuwa nad wysklepieniem podłużnym stopy,
- mm. strzałkowy długi (przyczep końcowy: podstawa I kości śródstopia) – obniża I kość śródstopia przed obciążeniem stopy w czasie chodu.

Wśród mięśni krótkich wyróżnia się: zginacz krótki palucha, prostownik krótki palucha, przywodziciel palucha (głowa poprzeczna i skośna), odwodziciel palucha. Mięśnie te w czasie chodu zapewniają prawidłowe ustawienie przodostopia i palucha [1, 3].

Biomechanika stopy w kolejnych fazach chodu przedstawia się różnie. Chód fizjologiczny składa się z fazy podpory i przenoszenia. Faza podporu rozpoczyna się od kontaktu pięty z podłożem (*initial contact*), staw skokowo-goleniowy ustawiony jest neutralnie, stopa znajduje się w supinacji. W momencie zbliżania do podłoża (*loading respose*) mm. strzałkowy długi obniża I kość śródstopia. Kolejną fazą jest pełne obciążenie stopy (*midstance*) z trzema punktami podporu (brzeg zewnętrzny pięty, głowa I i V kości śródstopia). Następnie dochodzi do wyprostu w stawie skokowo-goleniowym, oderwania pięty, zgięcia stopy. Jest to faza propulsji, gdzie pięta ustawia się koślawo, stopa pronacyjnie. Faza ta kończy się wyprostem w stawie MTP I i wybiciem z palucha [7].

PALUCH KOŚLAWY

Paluch koślawy może być dolegliwością wrodzoną lub nabytą. Proces chorobowy rozpoczyna się od ustawienia I stawu śródstopno-klinowego w przeproście, co pociąga za sobą szpotawe ustawienie I kości śródstopia, a w następstwie koślawe ustawienie palucha niekiedy połączone z jego rotacją. Głowa I kości śródstopia przesuwa się przyśrodkowo, tworząc charaktery-

Zdj. 1. Trzy punkty podporu stopy

styczne wybrzuszenie, często zaczerwienione z nawracającym stanem zapalnym. W przypadkach zaawansowanych dochodzi do przerostu kaletki [1].

Paluch koślawy początkowo może mieć charakter izolowany, ale w miarę postępu choroby następuje deformacja całego przodostopia. W obrazie klinicznym widoczne jest narastanie koślawości palucha oraz zniekształcenie pozostałych palców. Deformacje są wynikiem przykurczów (palec młotkowaty, szponiasty) oraz zmian osi palca. Występuje także: zapalenie kaletek podskórnych, modzele po stronie podeszwowej (głównie okolica głowy II i III palca), poszerzenie konturu stopy. Wszystkie deformacje powodują pogorszenie możliwości funkcjonalnych. Głowa I kości śródstopia przestaje spełniać prawidłowe funkcje podczas chodu. Przed ułożeniem stopy płasko nie dochodzi do obniżenia I kości śródstopia (osłabiony mm. strzałkowy długi). W momencie pełnego obciążenia punkt podporu z głowy I kości śródstopia przesuwa się na głowę II i III kości śródstopia. Podobnie w końcowej fazie propulsji, chorzy omijają miejsce bolesne, obciążając bardziej zewnętrzną stronę stopy lub całkowicie usztywniają przodostopie, zaburzając biomechanikę chodu. Pacjenci często skarżą się na zmęczenie stóp i pieczenie podeszwy stopy [5, 6].

Deformacje towarzyszące paluchowi koślawemu to stopa płaska lub płasko-koślawa. Bardzo często zaburzenia te występują w pierwszej kolejności. Prawidłowo ukształtowana stopa ma łuk podłużny (uniesiony po stronie przyśrodkowej) oraz łuk poprzeczny (tworzony przez głowy kości śródstopia). Więzadła odpowiadające za utrzymanie prawidłowego kształtu stopy to głównie więzadło piętowo-łódkowe i podeszwowe długie. W przypadku stopy płaskiej i płasko-koślawej dochodzi do osłabienia aparatu stawowo-więzadłowego, obniżenia łuku podłużnego oraz utraty elastyczności łuku poprzecznego i całej stopy. W stopie płasko-koślawej przodostopie ustawia się w odwiedzeniu, a pięta w koślawości. Dochodzi do osłabienia mięśni (piszczelowy tylny, zginacze palców) oraz nadmiernego napięcia mięśni: trójgłowego łydki, strzałkowych i prostowników stopy. Deformacje te zaburzają biomechanikę stopy, zmieniając rozkład trzech punktów podporu [2, 9].

PRZYCZYNY

Przyczyny rozwoju palucha koślawego są złożone. Można je podzielić na przyczyny bezpośrednie i pośrednie. Przyczyny pośrednie to:

- czynniki genetyczne,
- osłabiony aparat stawowo-więzadłowy,
- charakterystyczna budowa stopy (stopa egipska),
- nieprawidłowe nawyki ruchowe,
- nieprawidłowe obuwie (wąskie noski, wysokie obcasy),
- choroby układowe [np. reumatoidalne zapalenie stawów (RZS)] [9].

W przypadku wystąpienia czynników niekorzystnych dochodzi do zaburzenia napięcia mięśniowego. Bezpośrednią przyczyną rozwoju dolegliwości jest osłabienie mm. strzałkowego długiego. Odpowiada on za docisk głowy I kości śródstopia do podłoża. Prawidłowa gra stawowa zostaje zaburzona i rozwija się paluch koślawy. Pierwszy promień stopy ulega osłabieniu i traci swoją elastyczność [1, 4, 6, 7].

DIAGNOSTYKA

Rozpoznanie opiera się na dokładnym wywiadzie, ocenie *ad oculos* pacjenta oraz badaniu fizykalnym. Ocenie podlega ustawienie palucha, pozostałych palców oraz łuków stopy. Sprawdzana jest tkliwość występująca wtórnie do zapalenia nerwów, bolesność kaletki i okolicy trzeszczki, obecność modzeli. Należy zwrócić uwagę na ruchomość stopy, ocenić siłę i napięcie mięśniowe. Sprawdza się też sposób obciążania kończyny i biomechanikę chodu. Warto zastosować testy funkcjonalne (np. rozczapierzenie palców, wspięcie na palce, przejście na palcach) i ocenić postawę ciała [1, 4].

Dokładną ocenę koślawości palucha umożliwia badanie rentgenograficzne (RTG) stopy. Zdjęcia wykonywane są najczęściej w projekcji AP (od góry) i bocznej. Ocenie podlega ułożenie wszystkich kości stopy oraz trzeszczek. Prawidłowe kąty stopy wynoszą: kąt IMA (międzyśródstopny) 11 stopni, HVA (kąt koślawy palucha) do 15 stopni. W literaturze znajdują się także inne wartości kątów [1].

OPIS PRZYPADKU

Do gabinetu zgłosiła się pacjentka w wieku 57 lat z paluchem koślawym obustronnym (zdj. 2). Pacjentka skarżyła się na ból przodostopia (głównie palucha), występującą sztywność stopy i dyskomfort w czasie chodu. Największą niedogodnością w codziennym funkcjonowania była trudność z doborem obuwia oraz bolesne modzele po stronie podeszwowej.

Badanie fizjoterapeutyczne wykazało:

- zaczerwienienie skóry okolicy stawu MTP I (zdj. 3),
- bolesność uciskową I głowy kości śródstopia,
- modzele w okolicy głowy II kości śródstopia i w okolicy trzeszczki po stronie przyśrodkowej (stopa lewa),
- ograniczenie wyprostu w stawie skokowo-goleniowym obustronne,
- palec II zachodzący na III w stopie lewej,
- nieprawidłowe ustawienie stopy, wyraźnie zaznaczone obciążenie brzegu zewnętrznego stopy ze szpotawym

ustawieniem pięty (w większym stopniu po stronie lewej) (zdj. 4),
- brak umiejętności docisku I głowy kości śródstopia,
- zaburzony balans mięśniowy (napięte mięśnie: brzuchaty łydki, płaszczkowaty; osłabione mięśnie: strzałkowe, piszczelowy tylny),
- zaburzenie biomechaniki chodu (podczas fazy propulsji obciążony brzeg zewnętrzny stopy, skrócenie fazy propulsji).

POSTĘPOWANIE FIZJOTERAPEUTYCZNE

U pacjentki zastosowano leczenie zachowawcze, którego głównym celem było przywrócenie prawidłowego stanu funkcjonalnego stopy poprzez:
- działanie przeciwbólowe oraz przeciwzapalne,
- poprawę zakresu ruchomości,
- korekcję ustawienia stopy (trzy punkty podporu stopy: pięta, głowa I i IV kości śródstopia),
- reedukację chodu ze zwróceniem uwagi na prawidłową postawę ciała.

I etap terapii (0–2 tydzień)

Stosowano zabiegi fizykalne w celu zmniejszenia dolegliwości bólowych, stanu zapalnego, rozluźnienia mięśni podudzia oraz zmniejszenia przerostu kaletki maziowej:
- laseroterapia (3–8 J/cm^2, 10 zabiegów w serii),
- kąpiele wirowe (24–25°C, 10 zabiegów w serii),
- fala uderzeniowa (2000 uderzeń, p. 1–3 bary, f 10 Hz, 3–5 zabiegów w serii, co trzeci dzień) [10].

Wprowadzono także ćwiczenia czynno-bierne stawów stopy, głównie stawu MTP I, trakcję stawu MTP I (zdj. 5), ćwiczenia czynne wszystkich stawów stopy, ćwiczenia docisku głowy I kości śródstopia w pozycji leżącej (zdj. 6).

II etap terapii (2–4 tydzień)

W II etapie skupiono się na odtworzeniu trzech punktów podparcia stopy oraz prawidłowym ukształtowaniu stopy.

Zdj. 2. Paluch koślawy obustronny

Zdj. 3. Zaczerwienienie skóry okolicy stawu MTP I

Zdj. 4. Ustawienie stóp w teście funkcjonalnym – wspięcie na palcach

Zdj. 5. Trakcja stawu MTP I

Zdj. 6. Torowanie podporu na głowie I kości śródstopia

Wykonywano:

- kinesiotaping – aplikacja korekcyjna (zdj. 7) [8],
- stretching mięśnia trójgłowego łydki,
- ćwiczenia czynne z oporem mięśni podudzia i stopy [wzorce PNF (*proprioceptive neuromuscular facilitation*),
- ćwiczenia prawidłowego wysklepienia stopy (zdj. 8),
- ćwiczenia prawidłowego obciążenia stopy uwzględniające trzy punkty podparcia w pozycjach wyższych (wykorzystanie technik metody PNF) (zdj. 9–11),
- ćwiczenia kontroli punktów podparcia stopy na niestabilnym podłożu (na berecie, na piłce) (zdj. 12),
- reedukacja chodu z zastosowaniem metody PNF (zdj. 13, 14),
- ćwiczenia mm. trójgłowego łydki z kontrolowanym oporem, trening Alfredsona (zdj. 15–19).

Podczas wykonywania ćwiczeń zwracano uwagę na prawidłową postawę ciała i ustawienie miednicy. Wprowadzano ćwiczenia angażujące wyższe partie ciała (miednica, tułów) (zdj. 20).

REKLAMA

BTL-6000 SWT EASY

TERAPIA FALAMI UDERZENIOWYMI

PRZYSTĘPNY I EKONOMICZNY APARAT DO CODZIENNEJ PRACY



KOMPAKTOWY I ŁATWY W UŻYCIU

- Gotowe programy terapeutyczne
- Czytelny wyświetlacz LED

ERGONOMICZNY APLIKATOR

- Wygodny pistolet zaprojektowany z myślą o użytkowniku (wbudowany amortyzator)

LEKKI I PRZENOŚNY

- Waga tylko 7 kg łącznie z wbudowanym kompresorem

BTL Polska Sp. z o.o.
ul. Leonidasa 49, 02-239 Warszawa
tel. 22 667 02 76 | fax 22 667 95 39
e-mail: btlnet@btlnet.pl | www.btlnet.pl

Zdj. 7. Kinesiologytaping – aplikacja korekcyjna

Zdj. 8. Kształtowanie podeszwy stopy

Zdj. 9. Trening prawidłowego obciążania stopy przy braku pełnego obciążania

Zdj. 10. Kontrola trzech punktów podparcia z wykorzystaniem technik PNF

Zdj. 11. Samokontrola punktów podparcia z użyciem taśmy

Zdj. 12. Trening prawidłowego obciążania stopy za pomocą irradiacji z wykorzystaniem taśmy

Zdj. 13. Kontrola punktów podparcia stopy na niestabilnym podłożu

Zdj. 14. Kontrola punktów podparcia stopy w czasie chodu, wykorzystanie technik PNF, początek fazy podporu

Zdj. 15. Kontrola punktów podparcia stopy w czasie chodu z wykorzystaniem technik PNF, obciążenie właściwe stopy

REKLAMA

MEDIPROFIT
aparatura i sprzęt medyczny

wyłączny dystrybutor urządzeń

DIERS®
BIOMEDICAL SOLUTIONS

badanie kręgosłupa i postawy ciała

DIERS *4D motion Lab*

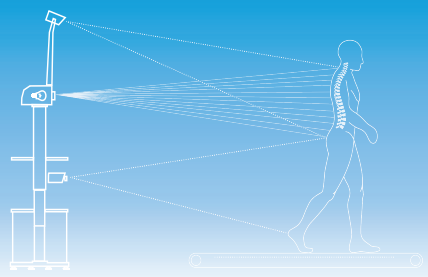

KROK W NOWY WYMIAR...

www.mediprofit.pl

Zapraszamy,
Ostrowiec Św. ul. Iłżecka 31a
tel./faks: 41 263 01 49
tel. kom. 508 212 230
tel. kom. 602 280 960
biuro@mediprofit.pl

Zdj. 16. Trening Alfredsona (mm. brzuchaty łydki, praca ekscentryczna)

Zdj. 17. Trening Alfredsona (mm. brzuchaty łydki, praca koncentryczna)

Zdj. 18. Trening Alfredsona (mm. płaszczkowaty, praca koncentryczna)

Zdj. 19. Trening Alfredsona (mm. płaszczkowaty, praca ekscentryczna)

Zdj. 20. Kontrolowana praca mm. trójgłowego łydki

III etap terapii (4–6 tydzień)

Głównym założeniem trzeciego etapu terapii był powrót pacjentki do pełnej aktywności. Wprowadzono ćwiczenia obciążania stopy na niestabilnym podłożu (zdj. 21, 22). Skupiono się na poprawie równowagi statycznej oraz propriocepcji.

Po zakończeniu terapii pacjentka otrzymała zalecenia kontynuacji wybranych ćwiczeń w domu oraz stosowania ortezy korekcyjnej na noc.

Ze względu na wiek pacjentki oraz stopień zaawansowania deformacji leczenie zachowawcze nie pozwoliło na całkowitą korekcję palucha. Uzyskano jednak zmniejszenie dolegliwości bólowych, zlikwidowano stan zapalny, uzyskano lepszy podpór na głowie I kości śródstopia. Komfort życia pacjentki uległ znacznej poprawie.

Zdj. 21. Pozycja mostu na niestabilnym podłożu, praca nad propriocepcją

Zdj. 22. Pozycja mostu z kontrolą obciążenia stóp

Zdj. 23. Ćwiczenia propriocepcji z kontrolą obciążania stopy na bosu, praca nad równowagą

PODSUMOWANIE

Paluch koślawy jest dolegliwością przewlekłą. Leczenie zachowawcze opiera się na fizjoterapii, stosowaniu farmakologicznych leków przeciwbólowych i przeciwzapalnych, aparatów korekcyjnych oraz wkładek ortopedycznych. Leczenie inwazyjne polega na chirurgicznej korekcji zmiany. Możliwości leczenia zachowawczego w dużej mierze zależą od wieku chorego, stopnia zaawansowania zmian oraz zdyscyplinowania pacjenta. Ostatnio coraz częściej paluch koślawy poddawany jest korekcji chirurgicznej. Wciąż powstają nowe metody operacji, a powrót do sprawności jest stosunkowo krótki. Paluch koślawy potrafi być dolegliwością uciążliwą, jednak w dzisiejszych czasach istnieje wiele metod leczenia tej deformacji.

mgr MAGDALENA BAJERSKA
fizjoterapeuta, pracownik Gabinetu rehabilitacji MARKMED w Ostrowcu Świętokrzyskim

mgr ANNA AMBROŻ
fizjoterapeuta, pracownik Gabinetu rehabilitacji MARKMED w Ostrowcu Świętokrzyskim

mgr MAREK WIECHEĆ
fizjoterapeuta, właściciel Gabinetu rehabilitacji MARKMED i Centrum Rehabilitacji MARKMED w Ostrowcu Świętokrzyskim

PIŚMIENNICTWO:

1. Baumhauer J.F. *Stopa i staw skokowy.* [W:] *Ortopedia Nettera.* Green W.B. (red.). Elsevier Urban & Partner, Wrocław 2007, s. 401–432.
2. Binek E. Olszewski J. *Stopy z obniżonym wysklepieniem jako współczesny problem interdyscyplinarny.* Kwartalnik Ortopedyczny 2012; 1, s. 1–6.
3. Bochenek A., Reicher M. *Anatomia człowieka, tom I,* wyd. VII. Wydawnictwo lekarskie PZWL, Warszawa 1999.
4. Mętel S., Mazur T., Rybak K. i wsp. *Fotogrametryczna ocena efektów leczenia usprawniającego paluchów koślawych.* Kwartalnik Ortopedyczny 2012; 3, s. 437–450.
5. Prusinowska A., Maciejewski W., Turski P. i wsp. *Paluch koślawy w stopie reumatycznej – leczenie operacyjne i rehabilitacja.* Reumatologia 2011; 49 (2), s. 90–95.
6. Rosiński M. *Rehabilitacja pacjenta po zabiegu operacyjnym korekcji przodostopia i deformacji palucha koślawego.* Praktyczna Fizjoterapia i Rehabilitacja 2012; 32, s. 4–10.
7. Seyfried A., Dudzinski K. *Badanie funkcjonalne narządu ruchu.* [W:] *Rehabilitacja kliniczna, t. II.* Kwolek A. (red.). Elsevier Urban & Partner, Wrocław 2007, s. 131–154.
8. Śliwiński Z., Krajczy M. *Plastrowanie dynamiczne.* Markmed Rehabilitacja, Ostrowiec Świętokrzyski 2014.
9. Widłak P., Łaganowski P., Nowak K. i wsp. *Paluch koślawy jako odzwierciedlenie zaburzeń statycznych i dynamicznych stopy.* Kwartalnik Ortopedyczny 2012; 3, s. 383–389.
10. Wiecheć M., Bauer A. *Przewodnik metodyczny po wybranych zabiegach fizykalnych*, wyd. III. Markmed Rehabilitacja, Wrocław 2012.