MGR JOANNA KUCMIN, MGR MAREK WIECHEĆ

WRASTAJĄCY PAZNOKIEĆ PALUCHA STOPY – PROBLEM ESTETYCZNY, KOSMETYCZNY CZY FIZJOTERAPEUTYCZNY?

O wrastającym paznokciu mówi się wtedy, gdy boczne brzegi paznokcia podwijają się pod otaczającą go skórę i rosnąc, wbijają się w nią, powodując ból i stan zapalny wału paznokciowego. Wrastanie paznokcia może obejmować jedną jego stronę lub obie jednocześnie. Problem ten dotyczy głównie osób młodych, ale może pojawić się u ludzi w każdym wieku, niezależnie od płci.

ANATOMIA PAZNOKCIA

W budowie paznokcia wyróżnia się następujące elementy (rys. 1):

- łożysko,
- macierz (korzeń),
- płytkę paznokciową,
- wał paznokciowy,
- hyponychium,
- obrąbek naskórkowy (eponychium),
- obłączek (*lunula*) (rys. 1).

Paznokieć (*unguis*) jest wytworem nabłonkowym przyjmującym postać elastycznej, zrogowaciałej blaszki, ochraniającym opuszkę palca. Przy końcu palca występuje brzeg wolny paznokcia, który po obu stronach przechodzi w brzeg boczny. Płytka paznokciowa spoczywa na łożysku paznokcia składającym się z komórek podścieliska łącznotkankowego. Otoczona jest fałdem naskórka, zwanym wałem paznokciowym. Płytka paznokciowa utworzona jest z kreatyny twardej, bogatej w mostki disiarczkowe, co zapewnia jej twardość i wytrzymałość. Część paznokcia łącząca wolny brzeg płytki paznokciowej z łożyskiem nosi nazwę hyponychium. Początkowa część łożyska, znajdująca się pod skórą, to macierz paznokcia (*matrix unguis*) lub korzeń paznokcia. To właśnie tu następuje nawarstwianie warstwy zrogowaciałej paznokcia, która przesuwa się w kierunku końców palców, powodując jego wzrost (rys. 2). Paznokieć w ciągu tygodnia rośnie średnio 1 mm. Uszkodzony paznokieć regeneruje się, ale pod warunkiem, że nie została zniszczona jego macierz. Całkowity odrost paznokcia wynosi 6–12 miesięcy dla rąk i 12–18 miesięcy dla stóp. Patrząc od strony wolnego brzegu paznokcia, tuż przed korzeniem widać biały obszar w kształcie półksiężyca, zwany obłączkiem. Jest on częściowo pokryty obrąbkiem naskórkowym, zwanym skórką. Paznokcie są wypukłe w dwóch kierunkach: poprzecznym i podłużnym, a ich grubość wynosi ok. 0,4 mm. Barwa paznokci jest zależna od przebiegających pod nimi naczyń krwionośnych i u ludzi zdrowych powinna być różowa. Po strukturze i barwie paznokci można podejrzewać niektóre choroby.

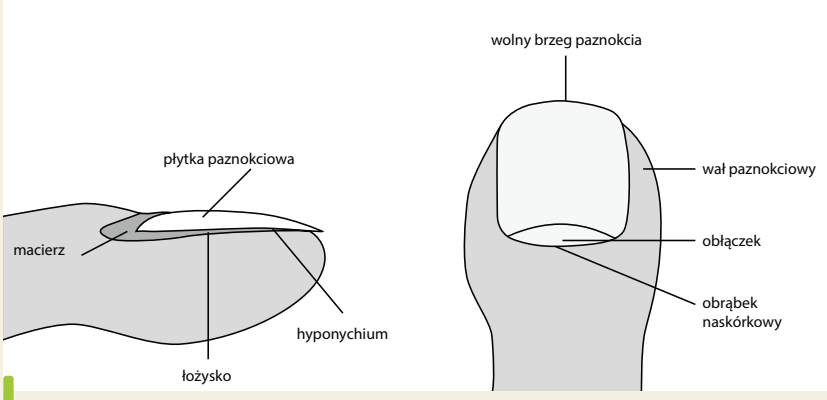

Rys. 1. Budowa paznokcia

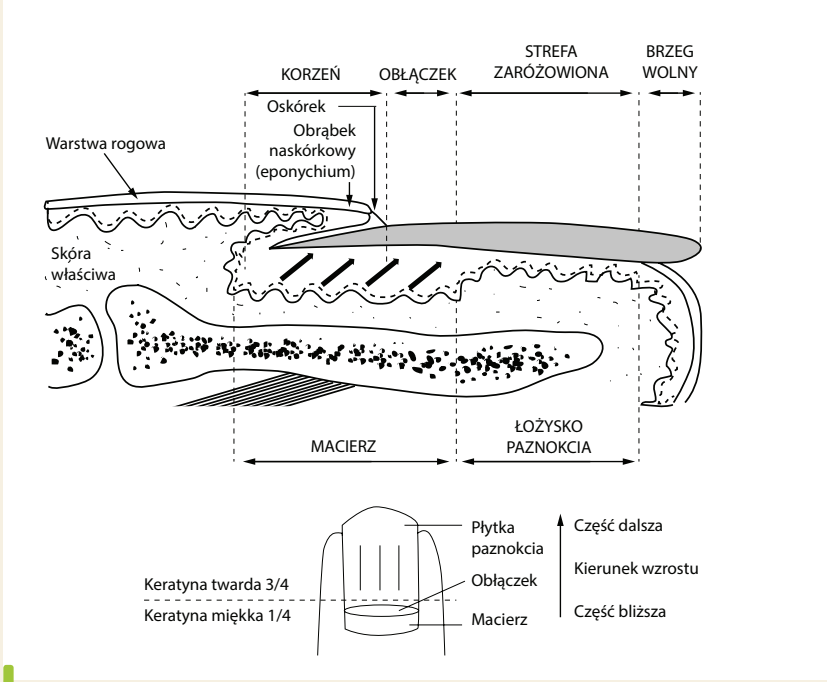

Rys. 2. Szczegółowa budowa paznokcia

Zdj. 1. Choroby płytki paznokciowej

WRASTAJĄCY PAZNOKIEĆ (*UNGUIS INCARNATUS*)

To dolegliwość, z którą zmaga się spora część społeczeństwa. W przypadku odpowiedniego postępowania zachowawczego nie stanowi on poważnego problemu medycznego. W momencie zbagatelizowania pierwszych objawów stanu zapalnego i niepodjęcia żadnego leczenia można doprowadzić do rozwoju zakażenia i wystąpienia poważnych powikłań.

PRZYCZYNY POWSTAWANIA WRASTAJĄCEGO PAZNOKCIA

Wrastanie paznokcia może być wywołane:

- czynnikami genetycznymi (wrodzone anomalie paznokciowe),
- zaburzeniami procesów mikrokrążenia w przebiegu różnych chorób naczyniowych,
- niewłaściwą technika obcinania paznokci (warto podkreślić, że niektóre osoby, mimo właściwej pielęgnacji paznokci, mają szczególne predyspozycje do występowania tej dolegliwości).

Czynnikami sprzyjającymi pojawieniu się wrastania paznokcia są także uszkodzenia i deformacje w obrębie palucha i stopy (paluch koślawy, stopa płasko-koślawa), noszenie nieodpowiednio dopasowanego obuwia, a także defekty i choroby płytki paznokciowej (zdj. 1).

ROZPOZNANIE

Podstawowymi objawami sugerującymi rozpoznanie wrastającego paznokcia są obrzęk, zaczerwienienie i bolesność w obrębie wału paznokciowego – po stronie, gdzie wrasta on pod skórę. Początkowo ból występuje tylko podczas drażnienia miejsca objętego procesem zapalnym. Przy braku odpowiedniego leczenia paznokieć wrasta głębiej w otaczające go tkanki miękkie, powodując nasilenie objawów i stałe występowanie bólu. Nieleczony stan zapalny może doprowadzić do poważnych powikłań, takich jak ostre zakażenie wału paznokciowego (ostra zanokcica).

ZANOKCICA

Zanokcica (*paronychia*) to ostre ropne zapalenie tkanek okołopaznokciowych, powstające na skutek zakażenia bakteryjnego (prowokowane uszkodzeniami oskórka), rzadziej wirusowego lub grzybiczego. Choroba ma ostry przebieg, a zmiany w obrębie paznokcia są bardzo bolesne. Wał paznokciowy ma kolor żywo czerwony, a pod nim widoczna jest ropna wydzielina. W celu zdiagnozowania choroby zaleca się posiew i wrażliwość bakterii, rzadziej wirusów i grzybów.

W przypadku zakażenia bakteryjnego stosuje się antybiotyki ogólnie, jeśli etiologia wirusowa – leki przeciwwirusowe, a w przypadku zakażeń grzybiczych zaleca się miejscowe leki przeciwgrzybicze.

Ważne kroki przyczyniające się do eliminacji choroby obejmują również ochronę wału paznokciowego oraz zmniejszenie jego ekspozycji na wilgoć i inne czynniki drażniące. W ciężkich przypadkach, jeśli powyższe postępowanie lecznicze zawodzi, niezbędna może okazać się ingerencja chirurgiczna – nacięcie i drenaż lub usunięcie płytki paznokciowej.

W przypadku wrastających paznokci bardzo ważne zadanie będzie spełniać profilaktyka i edukacja osób narażonych na tę dolegliwość. Warto poinformować chorego o przyczynach wrastania płytek paznokciowych i o możliwych powikłaniach, jakie mogą wystąpić w momencie ignorowania objawów stanu zapalnego.

STUDIUM PRZYPADKU

Pacjent po usunięciu paznokcia palucha lewego wraz z macierzą zgłosił się do przychodni 8 miesięcy po zabiegu operacyjnym (wcześniej wielokrotne operacyjne usuwanie wrastającego paznokcia, ale z powodu ciągłego nawrotu dolegliwości i powikłań w postaci zanokcicy usunięto płytkę paznokciową wraz z macierzą) (zdj. 2).

Pacjent poruszał się o jednej kuli, obciążając boczny brzeg stopy lewej (szczególnie V kość śródstopia).

Główne objawy zgłaszane przez pacjenta to ból w obrębie lewej stopy (ze szczególnym uwzględnieniem palucha lewego

Zdj. 2. Stan po usunięciu paznokcia palucha l wraz z macierzą

Zdj. 3. Paluch z przykurczem zgięciowym

Zdj. 4A. Modzel

i V kości śródstopia) oraz problemy z lokomocją (zaburzona faza podporu (*midstance, terminal stance* oraz *preswing*).

W badaniu fizjoterapeutycznym zaobserwowano:

- silne zaczerwienienie i obrzęk palucha lewego z utrwalonym przykurczem w zgięciu podeszwowym w stawie międzypaliczkowym I oraz śródstopno-paliczkowym I (zdj. 3),
- obszerny modzel na podeszwowej stronie stopy w okolicy trzonu V kości śródstopia (zdj. 4A–B),
- charakterystyczne inwersyjne ustawienie stopy lewej (w zgięciu podeszwowym, przywiedzeniu i supinacji) (zdj. 5).

POSTĘPOWANIE FIZJOTERAPEUTYCZNE

W programie fizjoterapeutycznym skupiono się na realizacji następujących celów:

1) działanie przeciwbólowe, przeciwzapalne i przeciwobrzękowe w obrębie stopy lewej ze szczególnym uwzględnieniem palucha lewego (staw śródstopno-paliczkowy I i międzypaliczkowy I),
2) przywrócenie prawidłowego zakresu ruchomości w stawach stopy lewej,
3) odtworzenie prawidłowych punktów podparcia stopy (pięta, głowa I i V kości śródstopia),
4) reedukacja chodu (praca nad fazą podporu ze szczególnym uwzględnieniem *midstance, terminal stance* oraz *preswing*).

Plan rehabilitacji uwzględniał 3 fazy (ostrą, podostrą i powrót do codziennych aktywności).

W fazie ostrej (0–6 dni) zastosowano następujące zabiegi fizykalne:

- kąpiel wirową (zdj. 6),
- pole magnetyczne,
- laseroterapię,
- światło spolaryzowane.

Następnie wprowadzano:

- ćwiczenia bierne, mające na celu uruchomienie wszystkich stawów w obrębie stopy lewej, szczególnie staw śródstopno-paliczkowy i międzypaliczkowy palucha lewego,
- ćwiczenia czynne i czynne z oporem (mięśnie: prostownik długi i krótki palucha, prostownik długi i krótki palców, strzałkowy długi, strzałkowy krótki, piszczelowy tylny i przedni, odwodziciel palucha i palca małego) (zdj. 7–9),
- ćwiczenia uwzględniające wzmacnianie łuków stopy i odtwarzające prawidłowe punkty podparcia w stopie (pięta, głowa I i V kości śródstopia) (zdj. 10–13),
- rozciąganie powięzi podeszwowej z użyciem piłki golfowej, ze zmienną siłą,
- rozciąganie mięśnia brzuchatego łydki (zdj. 14) oraz mięśnia płaszczkowatego, trening chodu z zastosowaniem metody PNF (*proprioceptive neuromuscular facilitation*) (zdj. 15).

W fazie podostrej trwającej 1–4 tygodnie kontynuowano ćwiczenia przywracające prawidłowy zakres ruchu w obrębie wszystkich stawów stopy (szczególnie akcent przyłożono na odtworzenie wyprostu w stawach śródstopno-paliczkowym i międzypaliczkowym palucha (zdj. 16–18). Wprowadzone zostały także ćwiczenia równoważne oraz ćwiczenia doskonalące priopriocepcję i stabilizację w obrębie całego kompleksu skokowego. W tej fazie usprawniania zwrócono szczególną uwagę na odtworzenie prawidłowego wzorca chodu. W czasie ćwiczeń czynności chodu posłużono się technikami PNF.

Zdj. 4B. Modzel

Zdj. 5. Stopa ustawiona w zgięciu, przywiedzeniu, supinacji

Faza trzecia (powrót do codziennych aktywności, 4.–6. tydzień) polegała na zwiększeniu intensywności wysiłku fizycznego. Na tym etapie wprowadzono trening na niestabilnym podłożu z uwzględnieniem dynamicznych ćwiczeń doskonalących koordynację, czucie głębokie i stabilizację kończyn dolnych. Ten etap usprawniania uwzględniał także ćwiczenia ogólnorozwojowe.

PODSUMOWANIE

Do prawidłowego funkcjonowania stopy konieczny jest płynny ruch w I stawie śródstopno-paliczkowym. Wszelkie dolegliwości bólowe obejmujące ten staw, w tym problemy z wrastającym paznokciem palucha stopy, mogą znacznie upośledzić funkcje chodu. Szczególnie widoczne jest to w momencie, gdy wymuszane jest zginanie grzbietowe w tym stawie. Chód wywołuje dyskomfort, a pacjent broni się przed bólem i odciąża stawy palucha poprzez zwiększenie obciążenia na bocznej krawędzi stopy. To z kolei prowadzi do powikłań, takich jak pojawienie się modzeli na V kości śródstopia, a następnie utrwalonego przykurczu w obrębie całego kompleksu skokowego. Nie należy zatem lekceważyć objawów stanu zapalnego, tylko odpowiednio wcześnie wdrożyć właściwe leczenie. Takie postępowanie może uchronić chorego przed groźnymi powikłaniami (zdj. 5, 19–20).

Zdj. 6. Kąpiel wirowa

Zdj. 7. Ćwiczenia bierne palucha I

Zdj. 8. Ćwiczenia bierne stopy I

Zdj. 9. Ćwiczenia czynne stopy I

Zdj. 10. Odtwarzanie prawidłowych punktów podparcia stopy

Zdj. 11. Ćwiczenia docisku głowy I i V kości śródstopia

Zdj. 12. Nauka docisku prawidłowych punktów podparcia stopy w siadzie

Zdj. 13. Nauka docisku prawidłowych punktów podparcia stopy w obciążeniu

Zdj. 14. Rozciąganie mięśnia brzuchatego łydki

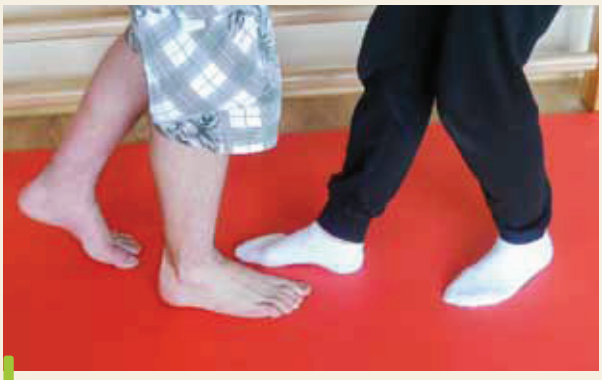

Zdj. 15. Trening chodu

Zdj. 16. Uruchamianie stawu międzypaliczkowego palucha

Zdj. 17. Zwiększanie wyprostu w stawie śródstopno--paliczkowym palucha l przez oderwanie pięty w siadzie

Zdj. 18. Zwiększanie wyprostu w stawie śródstopno-paliczkowym palucha l przez oderwanie pięty w staniu

Zdj. 19. Wygląd stopy – drugi dzień terapii

Zdj. 20. Wygląd stopy – szósty dzień terapii

PIŚMIENNICTWO:

1. Adler S.S., Beckers D., Buck M. *PNF w praktyce.* DB Publishing, Warszawa 2009.
2. Brotzman S.B., Wilk K.E. *Rehabilitacja ortopedyczna*, tom II, wyd. I pol., Dziak A. (red.). Elsevier Urban & Partner, Wrocław 2007.
3. Bochenek A., Reicher M. *Anatomia człowieka,* tom I, wyd. VII. PZWL, Warszawa 1999.
4. 4. Jaroszewska B. *Kosmetologia*. Wydawnictwo Atena, Warszawa 2008.
5. Kaniewska M. *Kosmetologia – podstawy.* WSiP, Warszawa 2011.
6. Martini M.C., Placek W. *Kosmetologia i farmakologia skóry.* PZWL, Warszawa 2007.
7. 7. Śliwiński Z., Sieroń A., *Wielka Fizjoterapia,* tom I. Elsevier Urban & Partner, Wrocław 2014.
8. Wiecheć M., Bauer A. *Przewodnik metodyczny po wybranych zabiegach fizykalnych,* wyd. III. Markmed Rehabilitacja, Wrocław 2012.

mgr JOANNA KUCMIN

fizjoterapeuta, pracownik Centrum Rehabilitacji MARKMED w Ostrowcu Świętokrzyskim

mgr MAREK WIECHEĆ

fizjoterapeuta, właściciel centrum Rehabilitacji MARKMED w Ostrowcu Świętokrzyskim