DR N. MED. MAREK WIECHEĆ
SPECJALISTA FIZJOTERAPII, CENTRUM REHABILITACJI MARKMED, OSTROWIEC ŚWIĘTOKRZYSKI

MGR MARIUSZ KREŁOWSKI
FIZJOTERAPEUTA, CENTRUM REHABILITACJI MARKMED, OSTROWIEC ŚWIĘTOKRZYSKI

Uszkodzenia splotu ramiennego w dużej mierze dotyczą wypadków komunikacyjnych (ok. 86%). W 54% przypadków ofiarami są motocykliści, 31% stanowią osoby prowadzące samochód, 9% to piesi, a 6% – rowerzyści. Uraz splotu ramiennego najczęściej dotyka mężczyzn. Stanowią oni grupę ok. 91% poszkodowanych między 20. a 25. rokiem życia.

URAZY SPLOTU RAMIENNEGO

BRACHIAL PLEXUS INJURIES

SŁOWA KLUCZOWE:
| więzurazy splotu
| uszkodzenia nerwu
| regeneracja nerwów

KEYWORDS:
| cxus injuries
| nerve damage
| nerve regeneration

Uszkodzenie nerwów obwodowych można podzielić na uszkodzenia mechaniczne oraz uszkodzenia spowodowane chorobą przewlekłą.

Mechaniczne uszkodzenie nerwów obwodowych dotyczy najczęściej nerwów, które przebiegają powierzchownie lub z anatomicznego punktu widzenia są najsłabiej chronione warstwami innych tkanek. Najliczniejsza grupa urazów tego typu dotyczy więc nerwów w obrębie kończyn, przede wszystkim kończyn górnych. W tym przypadku nie bez znaczenia pozostaje ilość i jakość wykonywanych czynności oraz związane z nimi generalne ryzyko urazu.

Nerw obwodowy składa się zasadniczo z trzech komponent:

- ruchowej,
- czuciowej,
- wegetatywnej.

Wynikiem uszkodzenia włókien ruchowych są porażenia wiotkie, w wyniku których powstają zaniki mięśni, które dany nerw zaopatruje. Uszkodzenie włókien czuciowych prowadzi do różnego rodzaju zaburzeń czucia, których granice często bywają zatarte z powodu unerwienia danej okolicy ciała/skóry przez gałązki pochodzące z różnych nerwów. Przerwanie włókien wegetatywnych prowadzi początkowo do przekrwienia tkanek przez rozszerzenie naczyń krwionośnych, a w późniejszym okresie do niedokrwienia i następowego niedotlenienia tkanek.

Do uszkodzeń spowodowanych chorobami przewlekłymi można zaliczyć stopę cukrzycową występującą przy cukrzycy. Przyczynami są uszkodzenia gałęzi czuciowych (prowadzące do powstawania częstych urazów, małych zranień), wegetatywnych (zaburzenia odżywiania) oraz hiperglikemia, która zwiększa podatność na zakażenia.

Budowa splotu ramiennego

Splot ramienny unerwia kończynę górną i mięśnie powierzchowne grzbietu. Tworzą go korzenie brzuszne nerwów rdzeniowych segmentów C5–T1. Znajdują się one między mięśniem pochyłym przednim a mięśniem pochyłym środkowym. Korzenie nerwowe wychodzące z segmentu C5–C6 tworzą pień górny splotu, korzeń nerwowy C7 tworzy pień środkowy, a korzenie C8 i T1 – pień dolny. Biegną one powyżej obojczyka. Pnie rozgałęziają się na część przednią i tylną. W dalszej części, na poziomie jamy pachowej do tyłu od mięśnia piersiowego mniejszego, przechodzą one w pęczek boczny (C5–C7), przyśrodkowy (C8–T1) i tylny (C5–T1) [1, 3, 5, 10].

W skład pęczka bocznego wchodzą:
- nerw mięśniowo-skórny,
- nerw piersiowy boczny,
- nerw pośrodkowy.

W skład pęczka przyśrodkowego wchodzą:
- nerw pośrodkowy,
- nerw łokciowy,
- nerw piersiowy przyśrodkowy,
- nerw skórny przyśrodkowy ramienia,
- nerw skórny przyśrodkowy przedramienia.

W skład pęczka tylnego wchodzą:
- nerw promieniowy,
- nerw pachowy,
- nerwy podłopatkowe,
- nerw piersiowo-grzbietowy.

Część podobojczykowa splotu ramiennego

Nerw mięśniowo-skórny

Odchodzi z pęczka bocznego splotu ramiennego jako nerw mieszany. Oddaje gałęzie czuciowe i ruchowe. Nerw przebija mięsień kruczo-ramienny, biegnie do łokcia między mięśniem dwugłowym ramienia a mięśniem ramiennym. Przy łokciu oddaje czuciową gałąź końcową. Unerwia skórę po bocznej stronie przedramienia [4, 6, 11].

Nerw pachowy

Odchodzi od pęczka tylnego splotu ramiennego jako nerw mieszany. Biegnie do tyłu jamy pachowej, przechodzi przez otwór czworoboczny i biegnie wzdłuż szyjki chirurgicznej kości ramiennej. Oddaje gałąź końcową czuciową do skóry okolicy mięśnia naramiennego. Ruchowo unerwia mięsień naramienny i mięsień obły mniejszy [4, 6, 11].

Nerw promieniowy

Jest bezpośrednim przedłużeniem pęczka tylnego splotu ramiennego. Nerw biegnie w bruździe nerwu promieniowego wraz z tętnicą głęboką ramienia. Około 10 cm powyżej nadkłykcia bocznego kości ramiennej przebija przegrodę międzymięśniową boczną ramienia i biegnie do dołu między mięśniem ramiennym a ramienno-promieniowym. Na wysokości łokcia dzieli się na gałąź głęboką i powierzchowną. Gałąź głęboka biegnie do nadgarstka jako nerw międzykostny tylny przedramienia. Gałąź powierzchowna biegnie wzdłuż mięśnia ramienno-promieniowego. W dalszej jednej trzeciej przedramienia przechodzi na stronę mięśni prostowników. Kończy się jako gałąź czuciowa po stronie promieniowej ręki. Unerwia tylne mięśnie ramienia oraz grupę boczną i tylną.

Nerw łokciowy

Jest bezpośrednim przedłużeniem pęczka przyśrodkowego splotu ramiennego. Biegnie w dół ramienia w bruździe przyśrodkowej mięśnia dwugłowego. Przebija przegrodę międzymięśniową przyśrodkową ramienia i przechodzi na stronę prostowników. Na wysokości stawu łokciowego biegnie między przegrodą międzymięśniową przyśrodkową a głową przyśrodkową mięśnia trójgłowego ramienia. Następnie przechodzi na tył stawu łokciowego i trafia do bruzdy nerwu łokciowego. Nerw przechodzi na stronę zginaczy przedramienia między dwiema głowami zginacza łokciowego nadgarstka i razem z tym mięśniem kieruje się w stronę nadgarstka. W obrębie ręki nerw przebiega na troczku mięśni zginaczy w kanale nerwu łokciowego. Następnie rozdziela się na gałąź głęboką i powierzchowną.

Unerwia mięsień zginacz łokciowy nadgarstka oraz część łokciową zginacza głębokiego palców, mięśnie środkowe ręki, mięsień kłębika palca V i niektóre mięśnie kłębu kciuka. Gałęzie skórne zaopatrują przyśrodkową część ręki (do linii połowy palca IV od strony dłoniowej, po stronie grzbietowej wraz z częścią palca III) [1, 4, 5, 7, 9, 13].

Nerw pośrodkowy

Nerw biegnie w dół ramienia do stawu łokciowego w bruździe przyśrodkowej mięśnia dwugłowego ramienia do przodu od tętnicy ramiennej. Między głowami mięśnia nawrotnego obłego przechodzi na przedramię. Oddaje gałąź nerwu międzykostnego przedniego. Następnie biegnie do nadgarstka między mięśniem zginaczem powierzchownym a głębokim palców. W dalszej części przechodzi na stronę dłoniową ręki. W obrębie ręki dzieli się na gałęzie końcowe. Unerwia mięśnie zginacze przedramienia z wyjątkiem zginacza łokciowego nadgarstka i części przyśrodkowej zginacza głębokiego palców. Gałęzie skórne zaopatrują dłoniową powierzchnię ręki wraz z paliczkami palców I, II, III i połowę IV [1, 4, 5, 7, 9, 13].

Podział uszkodzeń splotu ramiennego

Wyróżnia się cztery typy uszkodzenia splotu ramiennego:

- typ dolny (Klumpkego–Dejerine'a) – powstaje na skutek uszkodzenia korzeni nerwowych C8–Th1; powoduje zaburzenia czynności prostowników i zginaczy przedramienia oraz mięśni ręki;
- typ środkowy – uszkodzenie korzenia C7 prowadzi do uszkodzenia, które przypomina porażenie nerwu pośrodkowego;
- typ górny (Erba–Duchenne'a) – następstwo uszkodzenia korzeni nerwowych segmentów C5–C6; konsekwencją tego uszkodzenia są zaburzenia ruchu stawu ramiennego, zwłaszcza odwodzenia, zginania i rotowania ramienia na zewnątrz; zaburzona jest również praca zginaczy przedramienia;
- typ mieszany – uszkodzenie występujące najczęściej, dotyczy wielu różnych korzeni nerwowych [5, 10].

Podział uszkodzeń nerwów

Uszkodzenia nerwów obwodowych klasyfikuje się za pomocą dwóch skal: Sunderlanda, która powstała w 1951 r., i Seddona z 1943 r.

Klasyfikacja Seddona:

- *neuropraxis* – ucisk na nerw bez przerwania ciągłości; przewodnictwo nerwowe ulega osłabieniu; objawy ustępują po kilku, kilkudziesięciu dniach;
- *axonotmesis* – nerw nienaruszony, ale aksony przerwane; występuje całkowity zanik funkcji nerwu; takie nerwy mogą się zregenerować, lecz regeneracja może trwać do kilkudziesięciu miesięcy;
- *neurotmesis* – przerwanie ciągłości nerwu powodujące jego porażenie; brak możliwości szybkiej regeneracji; konieczna jest interwencja chirurgiczna.

Klasyfikacja Sunderlanda:

- stopień I – brak przewodzenia z powodu kompresji na nerw; odpowiada neuropraksji Seddona;
- stopień II – przerwanie aksonu bez uszkodzenia nerwu; odpowiada aksonotmezji Seddona;
- stopień III – uszkodzenie endoneurinum, bez zmian w epi- i perineurinum; powrót funkcji jest uzależniony od włóknienia śródpęczkowego;
- stopień IV – uszkodzenie wszystkich osłonek z wyjątkiem epineurinum; może wystąpić powiększenie nerwu;
- stopień V – całkowite przerwanie ciągłości nerwu; odpowiada neurotmezji Seddona [6, 12].

Degeneracja i regeneracja nerwów

We wszystkich przypadkach powrót funkcji jest możliwy dzięki powolnej regeneracji włókien nerwowych.

Podział uszkodzeń splotu ramiennego na górne, dolne i środkowe ma znaczenie głównie opisowe. Pozwala określić miejsce uszkodzenia w stosunku do poziomów rdzenia kręgowego i korzeni. Wiąże się z tym brak funkcji określonych grup mięśni, ale nie ma to większego znaczenia dla postępowania leczniczego.

Często dokładnej klasyfikacji uszkodzenia można dokonać dopiero podczas operacji splotu ramiennego. Kwalifikacja do operacji opiera się przede wszystkim na prawidłowej ocenie funkcji kończyny, a nie na badaniach takich jak elektromiografia (EMG), badania przewodnictwa nerwowego czy rezonans magnetyczny (MRI).

Początkowo komórki splotu po urazie ulegają degeneracji. Dzieje się tak w momencie, gdy akson (wypustka wytwarzana przez komórkę nerwową) ulegnie przerwaniu. Część dystalna traci wtedy łączność z główną częścią komórki i obumiera. Gdy obumiera komórka nerwowa, mięśnie przez nią zaopatrywane tracą możliwość wykonywania skurczu. Jest to wynik braku impulsu nerwowego, który do nich nie dociera. Mięsień nie tylko nie pracuje, lecz także zachodzą w nim niekorzystne zmiany prowadzące do atrofii. Jest to proces powolny, ale jeśli mięsień pozostanie odnerwiony przez wiele miesięcy, to jego siła może zostać trwale zmniejszona. Dużą rolę w opóźnianiu procesu zaniku mięśni odgrywa rehabilitacja z fizykoterapią, która daje szansę na zachowanie dobrego stanu mięśnia do czasu regeneracji włókien nerwowych.

Komórka nerwowa ma zdolność do regeneracji swojego aksonu. Procesy mające na celu naprawę uszkodzenia zachodzą w proksymalnej części komórki. Część ta powoli rośnie, zastępując obumarłą część komórki i po odpowiednim czasie dochodząc do odnerwionego celu. Regeneracja włókien nerwowych zachodzi przeciętnie w tempie 1 mm na dzień. Wynika z tego, że na pokonanie np. 30 cm regenerujący się nerw potrzebuje ok. roku.

W większości przypadków (ok. 70%) samoistna regeneracja nerwów połączona z fizjoterapią daje bardzo dobre efekty – całkowity lub prawie całkowity powrót funkcji kończyny. Duże znaczenie ma tutaj systematyczna rehabilitacja.

Pozostała część pacjentów wymaga różnorodnego leczenia operacyjnego. Może to być operacja dotycząca nerwów: rekonstrukcja wewnątrzsplotowa, różnorodne neurotyzacje lub operacja dotycząca mięśni i ścięgien [15].

Rehabilitacja przy uszkodzeniach splotu ramiennego

Należy pamiętać, że rehabilitacja przy uszkodzeniach splotu ramiennego jest niezbędna niezależnie od charakteru uszkodzenia. Obejmuje ona zarówno zabiegi fizykalne, kinezyterapię, hydroterapię, jak i inne dostępne metody, np. kinesiologytaping.

Osoba chora musi mieć pełną świadomość długiego czasu rekonwalescencji, powolnych postępów oraz tego,

że ze strony pacjenta jest niezbędna pełna współpraca i zaangażowanie w proces fizjoterapii.

W rehabilitacji ważne jest zwalczanie obrzęku i sztywności. Zaburzenia krążenia prowadzą do powstawania obrzęków. Ograniczenie ruchów przez pacjenta oraz utrzymywanie kończyny górnej w pozycji zwieszonej może je potęgować. Następstwem tego są zwłóknienia oraz ograniczenie ruchu w stawach. Skutecznymi sposobami walki z obrzękiem oraz sztywnością stawową są:

- stosowanie temblaka,
- stosowanie kinesiologytapingu – aplikacji limfatycznych,
- stosowanie masażu/drenażu kończyny górnej,
- stosowanie ćwiczeń biernych w pełnym zakresie ruchu,
- stosowanie ciepła oraz noszenie ocieplacza,
- kąpiele wirowe (zdj. 1).

Istnieją również zabiegi, które pomagają szybciej zregenerować strukturę nerwową:

- biostymulacja laserowa (zdj. 2),
- magnetoterapia (zdj. 3),
- diatermia krótkofalowa w dawce biologicznej (termicznej),
- diatermia rezystancyjno-pojemnościowa w dawce atermicznej,
- światło widzialne spolaryzowane (zdj. 4).

Ważna jest prawidłowa pozycja porażonej kończyny. Należy zapobiegać rozciąganiu porażonych mięśni. Można stosować odpowiednie sprężynowe zaopatrzenie ortopedyczne, które będzie utrzymywać stawy w ustawieniu czynnościowym. Stosuje się je aż do pojawienia się restytucji ruchowej [11, 14].

Elektroterapia

Ważnym elementem terapii jest zapobieganie zanikom mięśniowym. Jedną z możliwości jest stosowanie elektroterapii w formie elektrostymulacji impulsami trójkątnymi dla mięśni porażonych wiotko oraz stymulowanie nerwów obwodowych z wykorzystaniem okrągłych elektrod umieszczonych w imadle prądami diadynamicznymi. Powinno się je stosować codziennie, zgodnie z metodyką zabiegową.

1 Kąpiel wirowa

2 Biostymulacja laserowa

3 Magnetoterapia

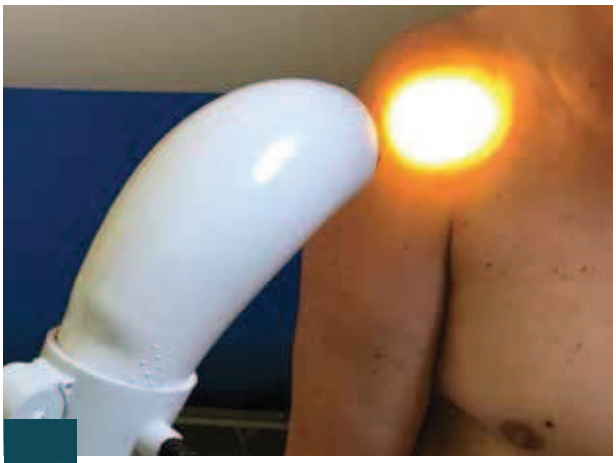

4 Światło widzialne spolaryzowane

5A Elektroda bierna – elektrostymulacja

5B Elektroda czynna punktowa – elektrostymulacja

6A Elektrostymulacja zginaczy nadgarstka

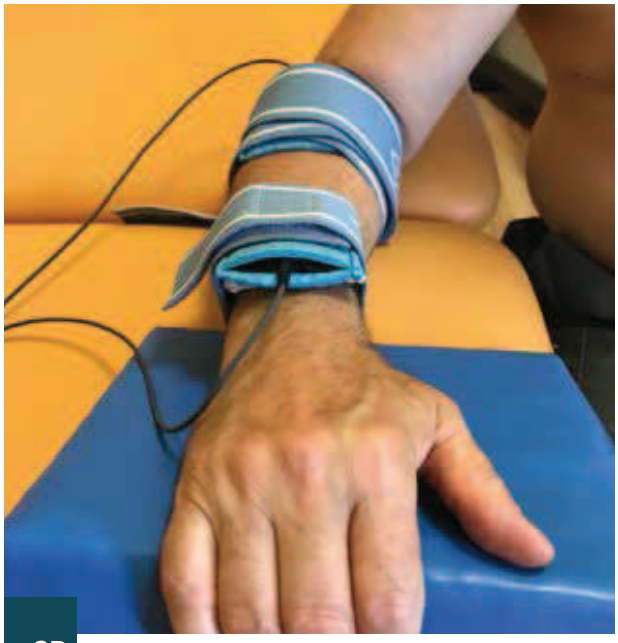

6B Elektrostymulacja prostowników nadgarstka

Elektrostymulacja jest zabiegiem, który ma na celu wywołanie skurczu z użyciem prądu impulsowego. Przy mięśniach odnerwionych używa się prądu o impulsach trójkątnych. Stosuje się czas impulsu 1000–0,1 ms. Im cięższe uszkodzenie, tym czas impulsu powinien być dłuższy. W tych mięśniach, w których nie zostało zaburzone przewodnictwo nerwowo-mięśniowe, stosuje się impulsy nie dłuższe niż 1 ms. Długie czasy impulsu wymagają mniejszego natężenia prądu, a krótkie – większego. Przy długich impulsach przerwa powinna być dwa razy dłuższa od czasu impulsu, a przy krótkich – kilkadziesiąt razy dłuższa. Przy elektrostymulacji można wykorzystać metodą jednobiegunową lub dwubiegunową.

- Przy metodzie jednobiegunowej wykorzystuje się elektrodę czynną punktową, która jest połączona z anodą (–) i układana w punkcie motorycznym mięśnia. Druga elektroda jest elektrodą bierną płytkową katodową (+) i w wypadku opracowywania kończyny górnej jest układana w okolicy barku lub łopatki. Należy pamiętać, by elektroda czynna nie była zbyt mocno dociśnięta oraz by była ustawiona prostopadle do ciała pacjenta (zdj. 5).
- Przy metodzie dwubiegunowej wykorzystuje się dwie elektrody czynne płytkowe. Są one ustawione na mięśniu, w miejscu przejścia brzuśca w ścięgno. Katodę ustawia się dystalnie, a anodę proksymalnie. Mogą być one jednakowej wielkości lub elektroda ujemna może być nieznacznie mniejsza od dodatniej (zdj. 6).

Należy pamiętać, że przy elektrostymulacji mięsień nie może ulec zmęczeniu. O zmęczeniu może świadczyć zaprzestanie skurczu oraz włączenie się antagonistów.

Prądy diadynamiczne są tu wykorzystywane do leczenia zaburzeń troficznych i naczyniowych, niedowładów nerwowych, mięśniowych oraz atonii.

Przy zaburzeniu trofiki tkanek wykorzystuje się prąd CP, który ma tonizujący wpływ na naczynia krwionośne, co

powoduje zmniejszenie obrzęków oraz wtórnie zmniejszenie bolesności. Zastosowanie tu znajduje również prąd MF, który można równocześnie stosować na układ współczulny, przez co uzyskuje się lepsze ukrwienie kończyny.

Przy występującym zaniku mięśniowym z powodu niedowładu stosuje się podłużny przepływ prądu CP. W przypadku gdy zanik mięśniowy powstał z bezczynności, należy zastosować prąd RS celem wywołania skurczów mięśniowych. Elektrody powinny być ustawione na przyczepach mięśniowych.

Przy uszkodzeniu splotu ramiennego stymulacji podlega pas barkowy, ramię, przedramię oraz okolice ręki. W zależności od potrzeb używa się prądu CP, MF oraz RS.

Począwszy od barku, elektrody ułożone w imadle: E(+) ustawia się przykręgowo, a E(–) na przebiegu korzonków szyjnych. Wykonuje się kilka ustawień (trzy–cztery) na poziomie od C2 do C7. Następnie odwraca się bieguny. Typ prądu – CP, dawka – do progu bólu, czas – 2 min na punkt.

Kolejno ustawia się elektrody w imadle w poprzek stawu barkowego. Używany typ prądu to CP bądź MF w zależności od potrzeb. Czas – 2 min na punkt. Dawka – do progu bólu.

Przechodząc na ramię i przedramię, w zależności od tego, czy ma to być działanie na zaburzenia troficzne, czy na przewodzenie impulsów nerwowych, stosuje się dwa rodzaje ustawienia.

- Przy zwalczaniu obrzęku elektrody ustawia się w poprzek ramienia i przedramienia, wykonuje się kilka ustawień (trzy–cztery na ramię i trzy–cztery na przedramię) z wykorzystaniem prądu MF bądź CP. Czas – 2 min na punkt, dawka – do progu bólu.
- Przy zwalczaniu niedowładów mięśniowych elektrody w imadle ustawia się wzdłuż przebiegu mięśni na ich przyczepach. E(+) ustawiona proksymalnie, E(–) ustawiona dystalnie. W obrębie ramienia wykonuje się trzy ustawienia (od przodu, z boku, od tyłu ramienia). Na przedramieniu wykonuje się dwa ustawienia elektrod (wzdłuż prostowników i wzdłuż zginaczy przedramienia). Wykorzystuje się prąd CP bądź RS w zależności od tego, czy występował niedowład, czy zaniki związane z bezczynnością. Czas opracowania jednego punktu to 2 min. Dawka: w wypadku prądu CP – do granicy bólowej, w wypadku prądu RS – do skurczu mięśnia.

W przypadku ręki również można zastosować dwa rodzaje ustawień.

- Przy zwalczaniu obrzęku elektrody ustawia się w poprzek ręki. W zależności od jej rozmiarów wykonuje się jedno–dwa ustawienia z wykorzystaniem prądu MF bądź CP. Czas – 2 min na punkt, dawka – do progu bólu.
- Przy zanikach mięśniowych wykonuje się jedno–dwa ustawienia po stronie grzbietowej i po stronie dłoniowej ręki. E(+) ustawiona proksymalnie, E(–) ustawiona dystalnie. Czas opracowania jednego punktu to 2 min. Dawka: w wypadku prądu CP – do granicy bólowej, w wypadku prądu RS – do skurczu mięśnia [2, 10].

Odpowiednia suplementacja

Rehabilitację pacjenta uzupełnia się o odpowiednią suplementację w celu przyspieszenia regeneracji nerwowej. Podstawowym suplementem jest tutaj ALAnerv ON. W jego skład wchodzą głównie witaminy – B6 (pirydoksyna), E (tokoferol), B5 (kwas pantotenowy), B2 (ryboflawina), B1 (tiamina) – oraz selen, kwas gamma-linolenowy, kwas alfa-liponowy oraz honokiol. ALAnerv powinien być stosowany jako uzupełnienie codziennej diety w składniki korzystnie wpływające na komórki nerwowe. Dodatek honokiolu ułatwia zasypianie i wydłuża fazę snu NREM, ma również łagodne działanie przeciwlękowe i neuroprotekcyjne, co sumarycznie może sprzyjać procesowi leczenia.

W zalecanych dawkach składniki suplementu nie wywołują efektów niepożądanych, nawet podczas długiej kuracji.

W momencie gdy pojawi się wystarczająca siła mięśniowa, należy włączyć ćwiczenia czynne. Powinny być one dobrane odpowiednio dla każdej odzyskanej funkcji [5, 12].

PIŚMIENNICTWO

1. Abrams R.A., Ziets R.J., Lieber R.L., Botte M.J., Anatomy of the radial nerve motor branches in the forearm, Journal of Hand Surgery 1997 Mar; 22 (2): 232–237.
2. Bauer A., Wiecheć M., Przewodnik metodyczny po wybranych zabiegach fizykalnych, wyd. 3, Markmed Rehabilitacja s.c., Wrocław 2012.
3. Bochenek A., Reicher M., Anatomia człowieka, t. 1: Anatomia ogólna. Kości. Stawy i więzadła. Mięśnie, wyd. 12, PZWL, Warszawa 2009.
4. Bochenek A., Reicher M., Anatomia człowieka, t. 5: Układ nerwowy obwodowy. Układ nerwowy autonomiczny. Powłoka wspólna. Narządy zmysłów, wyd. 6, PZWL, Warszawa 2010.
5. Cho H., Lee H.Y., Gil Y.C., Choi Y.R., Yang H.J., Topographical anatomy of the radial nerve and its muscular branches related to surface landmarks, Clinical Anatomy 2012 Jun 14.
6. Dega W., Milanowska K., Ortopedia i rehabilitacja, PZWL, Warszawa 1996.
7. Elton S.G., Rizzo M., Management of radial nerve injury associated with humeral shaft fractures: an evidence-based approach, Journal of Reconstructive Microsurgery 2008 Nov; 24 (8): 569–573.
8. Lim R., Tay S.C., Yam A., Radial nerve injury during double plating of a displaced intercondylar fracture, Journal of Hand Surgery 2012 Apr; 37 (4): 669–672.
9. Fix J.D., Neuroanatomia, Urban i Partner, Wrocław 1997.
10. Konarska I., Medycyna fizykalna, PZWL, Warszawa 1968.
11. Rosłowski A., Skolimowski T., Technika wykonywania ćwiczeń leczniczych, PZWL, Warszawa 2000.
12. Paprocka-Borowicz M., Zawadzki M., Fizjoterapia w chorobach układu ruchu, Górnicki Wydawnictwo Medyczne, Wrocław 2007.
13. Schuenke M., Schulte E., Schumacher U., Prometeusz. Atlas anatomii człowieka, t. 1, Medpharm Polska, Wrocław 2006.
14. Zembaty A. (red.), Kinezyterapia, Kasper, Kraków 2003.
15. http://www.leksoft.com.pl/html/splotramienny.html.