DYSPLAZJA STAWU BIODROWEGO – CZĘŚĆ 2

HIP DYSPLASIA – PART 2

MGR KATARZYNA BĄBIK
TERAPEUTA METODY NDT BOBATH BABY

DR N. O ZDR. AGNIESZKA KSIĄŻEK-CZEKAJ
SPECJALISTA FIZJOTERAPII, CENTRUM MEDYCZNE I REHABILITACJI KRIOSONIK, WARSZAWA

DR N. MED. MAREK WIECHEĆ
SPECJALISTA FIZJOTERAPII, CENTRUM REHABILITACJI MARKMED, OSTROWIEC ŚWIĘTOKRZYSKI

Dysplazja stawu biodrowego u dzieci może być trudna do zdiagnozowania. Dlatego w pełnej diagnostyce korzysta się z badań fizycznych oraz obrazowych, jak USG i RTG. Podobnie leczenie rozpoznanej dysplazji nie należy do łatwych. Na wybór właściwej metody leczenia wpływ ma wiek dziecka i rodzaj występującego u niego schorzenia.

SŁOWA KLUCZOWE:
- dysplazja stawu biodrowego
- diagnozowanie dysplazji
- leczenie
- opis przypadku

KEYWORDS:
- hip dysplasia
- diagnosing dysplasia
- treatment
- case study

Do pełnej diagnostyki stanu stawów biodrowych używa się kombinacji badań fizycznych (badanie pediatryczne) i obrazowania (USG i RTG). Standardową praktyką stosowaną w krajach rozwiniętych jest kierowanie noworodków i małych dzieci na badania kontrolne polegające na wykonywaniu badania USG stawów biodrowych. Jest to badanie przesiewowe obejmujące całą populację nowo narodzonych dzieci.

Amerykańska Akademia Pediatryczna zaleca badanie USG stawów biodrowych wszystkim dzieciom płci żeńskiej w szóstym tygodniu życia, a w szczególności urodzonym w jednej z trzech pozycji pośladkowych. Dalszej diagnozie należy poddać również dzieci, u których lekarz wykrył nieprawidłowości w czasie badania fizycznego. Rekomendowane jest też badanie RTG stawów biodrowych u dzieci w wieku czterech miesięcy lub starszych.

Dysplazja stawu biodrowego może być trudna do zdiagnozowania, szczególnie jeśli jest obustronna, ponieważ zaburzone jest porównanie obu stawów (znów są symetryczne). Stawy biodrowe mogą być całkowicie prawidłowo zbudowane, jednak może występować niewielka niestabilność pogarszająca się w miarę dorastania dziecka. Szczególne niebezpieczeństwo zwichnięcia takiego stawu występuje w czasie, kiedy dziecko jest zrelaksowane, np. kiedy śpi. Głowa kości udowej potrafi się wtedy wysuwać z panewki.

Kiedy dziecko ze zwichniętymi lub podwichniętymi stawami biodrowymi zaczyna chodzić, prezentuje chód kaczkowaty, który jest tylko trochę przesadzony w stosunku do chodu zdrowego dziecka rozpoczynającego chodzenie. W przypadku gdy tylko jedno biodro jest zajęte, łatwiej jest zauważyć różnice lub nieprawidłowości, ponieważ można je porównać z drugą, zdrową nogą. Zdarzają się przypadki, w których dysplazja rozwija się u dzieci starszych, u których badanie pediatryczne i badanie USG w szóstym tygodniu życia były prawidłowe. Przyczyny powstawania takiego zaburzenia nie są znane.

Planowanie leczenia

Leczenie dysplazji stawu biodrowego nie jest proste. Uzależnione jest od wieku dziecka oraz rodzaju dysplazji. Metody leczenia zostały podzielone na metody zachowawcze oraz metody operacyjne (w przypadku gdy dotychczasowe leczenie nie przyniosło oczekiwanych rezultatów).

Celem leczenia jest repozycja oraz utrzymanie skorygowanej pozycji głowy kości udowej w panewce stawu biodrowego, co daje więzadłom możliwość powrotu do prawidłowego napięcia oraz umożliwia kościom wzrost w prawidłowym kształcie.

Jeśli zwichnięcie stawu biodrowego zachodzi w czasie porodu, więzadła są elastyczne i głowa kości udowej ma prawidłowy kształt. Więzadła dziecka są luźne, a chrząstka, z której zbudowana jest panewka, jest bardzo elastyczna.

1 **Zwichnięcie stawu biodrowego po stronie lewej**

Staw biodrowy najczęściej wraca do prawidłowej pozycji, jeśli głowa kości udowej jest wprowadzona do panewki, a struktury kostne są ustawione stabilnie.

W przypadku braku leczenia zwichnięcia stawu biodrowego po kilku miesiącach następuje duża zmiana w strukturach stawu. Miękkie ścięgna i więzadła stają się sztywne i naprężone. Potrzeba jest dużo więcej siły oraz dłuższego czasu, aby ustawić staw w prawidłowej pozycji i skorygować kształt struktur stawowych. Niejednokrotnie konieczne staje się wykonanie korekcji chirurgicznej.

Noworodki
Leczenie: szelki Pavlika

Korekcja zwichnięcia lub podwichnięcia stawu biodrowego u noworodków najczęściej następuje bardzo szybko, gdyż hormony wydzielane w trakcie porodu powodują wiotkość i rozluźnienie więzadeł. W takim przypadku u najmniejszych dzieci wystarcza uprząż, która utrzymuje głowę kości udowej w panewce stawu w ustawieniu stabilnym.

Są różne możliwości utrzymania struktur kostnych w prawidłowym ustawieniu, ale najbardziej powszechne są szelki Pavlika (szelki odwodzące).

Zaleca się stosowanie aparatu przez całą dobę, przez okres 6–12 tygodni. Część lekarzy pozwala zdejmować aparat na czas kąpieli i zmiany pieluszki, pod warunkiem że kończyny dolne dziecka będą utrzymywane w odwiedzeniu przy scentrowanej w panewce głowie kości udowej. Po uzyskaniu prawidłowego ustawienia głowy kości udowej uprząż jest stosowana głównie w czasie snu przez następne cztery–sześć tygodni.

Dzieci w wieku od jednego do sześciu miesięcy oraz starsze niemowlęta
Leczenie: szelki Pavlika

Proces leczenia przebiega dokładnie tak samo jak w przypadku młodszych dzieci. Zastosowanie aparatu jest możliwe w przypadku nieznacznej niestabilności, gdy proces repozycji głowy kości udowej jest możliwy do wykonania.

W przypadku całkowitego zwichnięcia stawu biodrowego czas potrzebny na uzyskanie korekcji z zastosowaniem szelek Pavlika wynosi od dwóch do czterech tygodni (jest uzależniony od uzyskania prawidłowej elastyczności struktur mięśniowych i więzadłowych umożliwiających uzyskanie repozycji w stawie). Ważne jest, aby w takim przypadku dziecko nosiło uprząż przez całą dobę. Kiedy szelki są założone prawidłowo, niezbędna jest kontrola co jeden–dwa tygodnie w celu dopasowania uprzęży i sprawdzenia postępów leczenia (wykonywanie kontrolnych badań USG i RTG). Po uzyskaniu korekcji noszenie szelek Pavlika jest kontynuowane do czasu, aż więzadła są w stanie utrzymać staw biodrowy w stabilnej pozycji (najczęściej 6–12 tygodni).

Leczenie za pomocą szelek Pavlika powinno się zakończyć sukcesem w ciągu czterech tygodni. Jeśli tak się nie stanie, zalecana jest inna forma leczenia (brak korekcji może doprowadzić do uszkodzenia obrąbka stawu biodrowego).

Dziecko w wieku od sześciu do 18 miesięcy

Zalecane leczenie: repozycja zamknięta

Leczenie w tej grupie wiekowej zależy od zaawansowania stopnia dysplazji i doświadczenia lekarza.

W momencie wprowadzenia dziecka w uśpienie są cztery kroki do wykonania w procedurach zamkniętej repozycji:

1. **Artrogram** – kontrast jest wprowadzany bezpośrednio do stawu w celu jak najlepszego uwidocznienia struktur kostnych na zdjęciu RTG. Pozwala to lekarzom zweryfikować podejrzenia co do stanu stawu biodrowego i zidentyfikować potencjalne problemy mogące przeszkodzić we wprowadzeniu głowy kości udowej do panewki.
2. **Podcięcie przywodzicieli** – lekarz może zrobić bardzo małe nacięcie w pachwinie i operacyjnie ponacinać ścięgno przywodziciela. Normalnie jest ono bardzo sztywne. Rozluźnienie go powoduje rozluźnienie torebki stawowej, a tym samym pozwala na wprowadzenie głowy kości udowej do stawu.
3. **Repozycja biodra** – lekarz wykonuje manipulację głową kości udowej tak, aby wprowadzić ją do panewki. Zabieg jest monitorowany poprzez wykonywanie zdjęć RTG. Przed założeniem opatrunku gipsowego wykonywane jest również kontrolne RTG stawu w celu ustalenia, czy znajduje się on w jak najlepszej i możliwej do uzyskania pozycji.
4. **Opatrunek gipsowy** – dziecku po wykonaniu repozycji i uzyskaniu najlepszej pozycji dla stawu biodrowego zakłada się opatrunek gipsowy, który utrzymuje staw biodrowy w nowym, skorygowanym ustawieniu i umożliwia prawidłowe formowanie się kości stawu biodrowego w czasie wzrostu dziecka. W celu uzyskania prawidłowej elastyczności struktur mięśniowych i więzadłowych z obszaru stawu biodrowego przed zastosowaniem repozycji zamkniętej pacjent poddawany jest trakcji na wyciągu.

Wyciąg Bryanta

Wyciąg Bryanta jest stosowany u niemowląt w czasie pierwszych dwóch tygodni leczenia dysplazji ze zwichnięciem stawu biodrowego (6.–18. miesiąc życia). Ma na celu doprowadzenie do rozciągnięcia mięśni otaczających zwichnięty staw oraz zbliżenie głowy kości udowej do okolicy środka panewki (centrowanie głowy kości udowej w stawie biodrowym). Stosowanie wyciągu pozwala na stopniowe nastawienie zwichnięcia oraz zmniejsza ryzyko wystąpienia jałowej martwicy głowy kości udowej – najczęstszego powikłania nastawienia.

Wyciag Bryanta jest wyciągiem skórnym, wykonanym z filcowych lub irchowych taśm przyłożonych do obydwu kończyn dolnych, przymocowanych opaskami elastycznymi. Nawet jeśli zmiany chorobowe dotyczą tylko jednego stawu biodrowego, wyciąg obejmuje zawsze obie kończyny. Taśmy wyciągowe są połączone linką biegnącą wprost do bloczka, a następnie do krawędzi łóżka. Na wyciągu stawy biodrowe są utrzymywane w zgięciu 90° i odwiedzeniu 30°, a jednoczesne niewielkie zgięcie stawów kolanowych zmniejsza napięcie mięśni kulszowo-goleniowych. Wielkość obciążenia dobierana jest indywidualnie, tak aby pośladki dziecka unosiły się tuż nad powierzchnią łóżka, nie powinno ono jednak przekraczać 2,5 kg.

Wyciąg Bryanta jest niebezpieczną formą leczenia, ponieważ niewłaściwie założony może doprowadzić do zaburzeń krążenia w obrębie kończyn dolnych. Jako przeciwwskazanie do jego stosowania uwzględnia się wiek dziecka powyżej drugiego roku życia. W czasie stosowania wyciągu należy co dwie godziny kontrolować stan krążenia i unerwienia kończyn dolnych. Najbardziej narażonymi na powstanie zmian martwiczych są głowy i szyjki kości strzałkowej, grzbietu stopy i ścięgna piętowego.

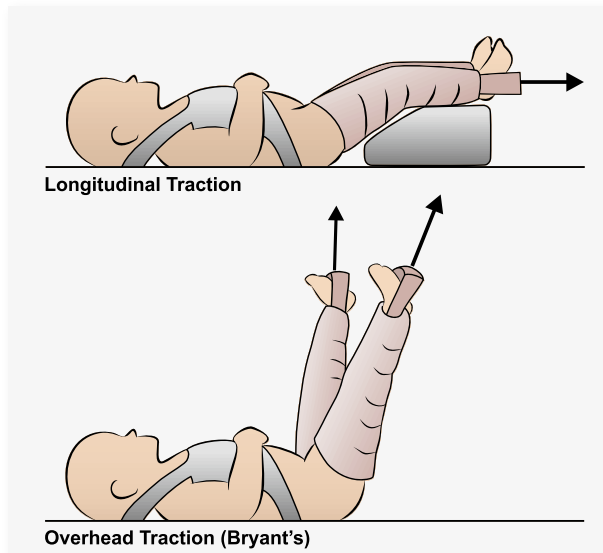

2 Wyciąg Bryanta

Repozycja otwarta

W przypadku gdy istnieje ryzyko, że repozycja zamknięta może doprowadzić do uszkodzenia obrąbka stawowego, wykonywana jest repozycja otwarta.

Zabieg jest wykonywany, gdy występuje podejrzenie, że nieprawidłowa pozycja głowy kości udowej jest spowodowana przez nadmierne napięcie więzadeł. U młodszych dzieci może być również potrzebne oczyszczenie powierzchni stawu z zalegających tam miękkich struktur. U starszych dzieci korekcji mogą wymagać także więzadła.

1. Zabieg z dojścia przyśrodkowego

Zabieg ten jest wykonywany z powodzeniem u dzieci poniżej pierwszego roku życia. Procedurę rozpoczyna się od małego nacięcia w pachwinie. Jest to ograniczona ingerencja, która pozwala na oczyszczenie stawu, podcięcie więzadeł oraz wprowadzenie głowy kości udowej do panewki. Metoda ta jest stosowana po zakończonej niepowodzeniem repozycji zamkniętej. Nie pozwala ona na korekcję kształtu kości.

Opatrunek gipsowy jest zakładany na kilka miesięcy w celu utrzymania stawu w skorygowanej pozycji do czasu, aż kości urosną i pozostaną bardziej stabilne.

2. Zabieg z dojścia przedniego

Zabieg z dojścia przedniego jest wykonywany w przypadku, kiedy więzadła okalające staw biodrowy wymagają podcięcia, a staw wymaga oczyszczenia. Wykonuje się go po 12. miesiącu życia tylko w przypadku, gdy operacja jest niezbędna, lub w nawracających zwichnięciach. W czasie zabiegu można skorygować kształt głowy kości udowej

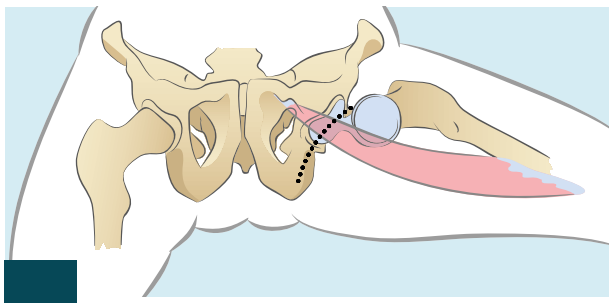

3 Repozycja otwarta z dojścia przyśrodkowego

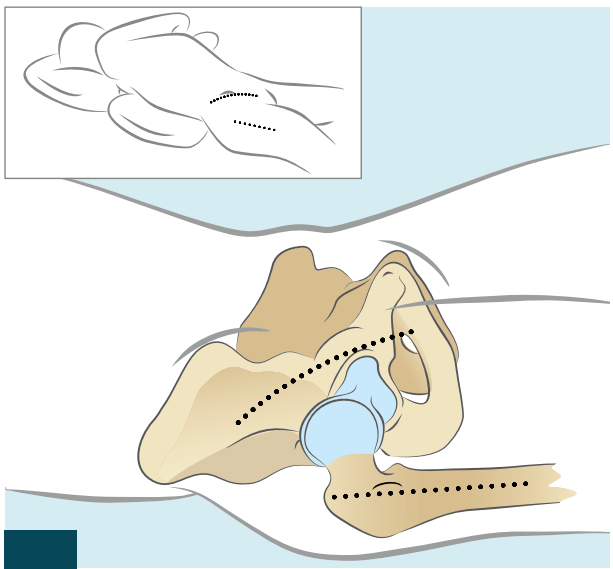

4 Repozycja otwarta z dojścia przedniego

Dzieci w wieku od 18 miesięcy do szóstego roku życia

Najczęściej wybieraną metodą leczenia w tej grupie wiekowej jest repozycja otwarta z dojścia przedniego z dodatkową korekcją kostną i więzadłową w razie potrzeby. Po zabiegu zakładany jest opatrunek gipsowy na czas od sześciu do ośmiu tygodni.

W przypadku wystąpienia zaburzeń kształtu panewki stawu biodrowego wskazane jest wykonanie osteotomii miednicy. Jest kilkanaście różnych typów osteotomii miednicy, a ich wybór zależy zarówno od kształtu głowy kości udowej, jak i doświadczenia chirurga.

W przypadku wystąpienia złego kąta szyjki kości udowej konieczne staje się wykonanie osteotomii derotacyjnej (VDO).

Dzieci w wieku sześciu lat i starsze

Repozycja jest zalecana przy całkowicie zwichniętym stawie biodrowym u starszych dzieci, ponieważ w tym wieku zmienia się kształt kości. Dysplazję stawu biodrowego przy biodrze podwichniętym nadal należy leczyć u starszych dzieci i młodzieży. W wielu przypadkach leczenie może opóźnić wystąpienie zapalenia stawów jako późnego powikłania.

Opis przypadku – Lidia

Dziewczynka urodzona z ciąży trzeciej (dwa pierwsze porody siłami natury), w 36. tygodniu ciąży przez cesarskie cięcie z powodu zagrażającej hipotrofii płodu oraz ułożenia całkowitego pośladkowego. Po porodzie została oceniona na 10 punktów w skali Apgar.

Po urodzeniu stwierdzono obustronne zwichnięcie stawów biodrowych z wywichnięciem. Dziecko w pierwszej dobie zabezpieczono poduszką Freyki. Poduszka noszona w trybie ciągłym przez cztery tygodnie. W czasie kontroli USG wykazano umiejscowienie centralne głowy kości udowej po stronie prawej oraz stabilność tego stawu, natomiast po stronie lewej nadal głowa kości udowej znajdowała się poza stawem

Nastąpiła zmiana zaopatrzenia ortopedycznego na szynę Koszli noszoną przez 23 godziny na dobę. Szyna zalecona została na sześć tygodni. Co trzy tygodnie wykonywano

badanie USG stawów biodrowych z wynikiem bez zmian. Po sześciu tygodniach nie uwidoczniono postępów w leczeniu.

Dziecko zostało skierowane na oddział ortopedii dziecięcej w celu repozycji stawu biodrowego oraz założenia opatrunku gipsowego. W czasie pięciodniowego pobytu na oddziale nie został zastosowany wyciąg overhead traction. Repozycja zamknięta nie powiodła się, dziecko zostało wypisane do domu z zaleceniem powrotu na oddział po ukończeniu drugiego roku życia w celu wykonania repozycji otwartej oraz osteotomii kości udowej.

Dalszy przebieg leczenia

Konsultacja ortopedyczna u kolejnego specjalisty zakończyła się przyjęciem na oddział na cztery tygodnie oraz założeniem wyciągu Bryanta, z ułożeniem kończyn dolnych w zgięciu 90° w stawach biodrowych równolegle do siebie. Ułożenie kończyn oraz obciążenie były zmieniane co dwa–trzy dni w celu uzyskania maksymalnego odwiedzenia kończyn dolnych oraz jak najlepszego rozciągnięcia mięśni otaczających staw biodrowy.

Po 24 dniach stosowania wyciągu wykonano repozycję zamkniętą oraz założono opatrunek gipsowy typu żabka na okres sześciu tygodni. Gips został założony w całkowitym odwiedzeniu aż do linii kolan. Stopy i podudzia były wolne. Powyżej miednicy gips był założony do linii pach. Zostawiono niewielki otwór w celu wykonywania czynności pielęgnacyjnych przy dziecku. Gips został założony asymetrycznie, jeśli chodzi o prawą i lewą stronę (po stronie lewej było większe zgięcie i odwiedzenie niż po stronie prawej). Asymetria występowała również na części pleców, na której dziecko spędzało czas. W celu uniknięcia deformacji główki dziecka zostało ono zaopatrzone w poduszkę kształtującą. Dziecko używało jej również w czasie jazdy w foteliku samochodowym.

Po konsultacji fizjoterapeutycznej zalecono mamie wyrównywanie w miarę możliwości krzywizn spowodowanych gipsem poprzez podkładanie ręczników pod plecy dziecka, tak aby uzyskać jak najbardziej symetryczną pozycję. Dodatkowo matka miała starać się układać podudzia dziecka w osi kończyny, podpierając je dodatkowymi ręcznikami, tak aby stopy nie opadały z siłą grawitacji i nie doprowadzały w dalszej kolejności do deformacji stawów kolanowych.

W ciągu tych sześciu tygodni dziecko było poddawane regularnym, codziennym masażom w miejscach unieruchomionych dostępnych oraz noszone w różnych pozycjach, będących kontrą do pozycji statycznych wymuszanych przez gips. Dziecko było poddawane terapii metodą NDT Bobath w celu wyrównania napięcia mięśniowego, aktywizacji części ciała nieobjętych unieruchomieniem, podporów, ale również w celu umożliwienia jak najszybszego powrotu do aktywności adekwatnych dla dzieci w tym wieku (stymulacja w leżeniu przodem do podporów oraz aktywne spędzanie czasu).

5 Zaopatrzenie dziecka w poduszkę Freyki

6 Sposób przewożenia dziecka w foteliku samochodowym

Po zdjęciu opatrunku gipsowego zostało wykonane kontrolne zdjęcie RTG, na którym uwidoczniono głowę kości udowej ustawioną w panewce stawu biodrowego. Na kolejne sześć tygodni zostało zastosowane leczenie przy użyciu aparatu odwodzącego typu szyna Koszli.

Opatrunek gipsowy pozostawił po sobie powikłanie typowe dla unieruchomień gipsowych:

- przykurcze w stawach biodrowych (zgięciowo-odwiedzeniowe),
- przykurcze torebki stawowej, napinacza powięzi szerokiej, mięśni biodrowo-lędźwiowych,
- ustawienie miednicy w przodopochyleniu,
- wysokie ustawienie klatki piersiowej,
- zablokowanie obręczy barkowej.

Z powodu całkowitej niemożności odprowadzenia kończyny dolnej została podjęta decyzja o podcięciu mięśnia biodrowo-lędźwiowego, a także napinacza powięzi szerokiej w celu rozluźnienia stawu. Operacja miała się odbyć trzy tygodnie później.

Dziecko w czasie trzech tygodni było poddawane intensywnej rehabilitacji w celu uzyskania jak największego zakresu ruchu w stawach obwodowych i sprowadzenia kończyn dolnych do osi ciała. Kontrolne USG wykazało uwięźnięcie części mięśnia biodrowo-lędźwiowego w panewce stawu od strony pachwiny. Doświadczony terapeuta manualny technikami palpacyjnymi usunął zalegający i blokujący ruch kawałek mięśnia ze stawu, uzyskując poprawę zakresu ruchu. Po czasie rehabilitacji dziecko zgodnie z zaleceniami nosiło szynę Koszli.

Szyna doprowadziła do utrwalania schematu trzymania nóg w odwiedzeniu. Praktycznie niemożliwe było sprowadzenie kończyn dolnych do osi ciała.

W czasie pracy z dzieckiem zostały wykorzystane techniki powięziowe, rozluźnianie tkanek za pomocą wibracji, utrzymywanie stawów w pozycjach wymuszonych za pomocą różnych stabilizatorów oraz ortez. Zostały wykorzystane pasy neopropenowe w celu utrzymania wymuszonego ustawienia kończyn dolnych, wyprostowanych oraz sprowadzonych do osi stawu (Pasy były stosowane zarówno w dzień, jak i w nocy. Terapia była prowadzona trzy razy dziennie w warunkach domowych. W przerwach pomiędzy fizjoterapią kończyny były utrzymywane w nowych uzyskanych zakresach za pomocą ortez.

Dziecko od 11. miesiąca życia, po uzyskaniu zakresu umożliwiającego postawienie kończyny dolnej w osi, było pionizowane. Początkowo z zastosowaniem piłki, później w pionizatorze odwodzącym, następnie w utrzymujacym kończyny w osi.

Wyniki

Dziewczynka w wieku 13 miesięcy uzyskała sprawność dziecka zdrowego. Kończyny dolne zostały ustawione w osi. Zakresy w stawach są zbliżone do normy. Staw biodrowy lewy jest poddawany dalszym kontrolom lekarza ortopedy.

7–8 **Wyciąg Bryanta**

9 Opatrunek gipsowy typu żabka

10–11 Stan po zdjęciu opatrunku gipsowego

12–13 Dziecko w szynie Koszli

14 Nawykowe ustawianie kończyn dolnych

15–18 **Dziecko poddawane było intensywnej rehabilitacji, pracy w osiowości w każdym stawie, utrzymywaniu symetrii w pozycjach wysokich**

19–22 Terapia z zastosowaniem pozycji wysokich w celu utrwalenia uzyskanej pozycji

23–25 Zastosowanie pasów neopropenowanych w terapi dziecka

26–29 **Pionizacja z zastosowaniem różnorodnych metod**

PIŚMIENNICTWO

1. Aluisio F.V., Christensen Ch.P., Urbaniak J.R., House Officer Series, Ortopedia, wyd. I polskie, red. A. Dziak, Urban & Partner, Wrocław 2000, s. 217–219.
2. Bowen J.R., Kotzias-Neto A., Developmental Dysplasia of the Hip, MD Published by www.datatrace.com, Data Trace Publishing Company, MD Frontmatter.pmd 13/3/2006, 7:21 PM, Copyright © 2006 Data Trace Publishing Company.
3. https://hipdysplasia.org/

Fotografie **– mgr Katarzyna Bąbik**

Wszystkie informacje pochodzą z oficjalnej strony **International Hip Dysplasia Institute – https://hipdysplasia.org/**