INDEX COPERNICUS 52,67

PRAKTYCZNA fizjoterapia & rehabilitacja

GRUDZIEŃ 2016 NR 78 ISSN: 2081-187X

CZASOPISMO DOSTĘPNE W PRENUMERACIE

NR 1 W KRAJU

NOWOCZESNE METODY FIZJOTERAPII

Gry komputerowe przyszłością w rehabilitacji po wylewie

Metoda technik hipopresyjnych

Z PRAKTYKI GABINETU

Zaburzenie wzorca oddechowego i jego możliwe konsekwencje

Pilates w stabilizacji i treningu kręgosłupa u osób w podeszłym wieku

TEMAT MIESIĄCA:

METODA KINESIOLOGY TAPINGU W TERAPII ZASTOIN GRUCZOŁU PIERSIOWEGO – OPIS PRZYPADKU

Jesteśmy już na Facebooku! Dołącz do nas!

9 772081 187000 12 461578

Partner wydania

nest BANK

METODA KINESIOLOGY TAPINGU W TERAPII ZASTOIN GRUCZOŁU PIERSIOWEGO

OPIS PRZYPADKU

dr Marek Wiecheć & mgr Magdalena Mastalerz
mgr Ewa Górna & prof. dr hab. Zbigniew Śliwiński

Najczęstszą przyczyną występowania zastoju pokarmowego jest zwiększająca się sekrecja mleka i przekrwienie piersi. Problem może powstać na skutek niedostatecznego udrożnienia przewodów wyprowadzających, co prowadzi do akumulacji pokarmu lub braku równowagi pomiędzy produkcją mleka a zapotrzebowaniem noworodka na pokarm. Pierwsze problemy laktacyjne mogą pojawiać się już w kilka dni po porodzie, począwszy od niewielkiej, zazwyczaj kilkudniowej tkliwości piersi, a skończywszy na zaprzestaniu karmienia. W terapii wykorzystuje się wiele metod fizjoterapeutycznych. Uzasadnione wydaje się zastosowanie aplikacji Kinesiology Tapingu jako bardzo fizjologicznego i skutecznego środka bezpiecznej terapii, dającego w krótkim czasie bardzo dobre rezultaty.

POSTĘPOWANIE FIZJOTERAPEUTYCZNE W PRZYPADKU ZASTOJU POKARMU

Karmienie piersią, mimo że wydaje się czynnością najbardziej naturalną, wielu kobietom z różnych powodów może przysparzać pewnych trudności. Począwszy od zmian hormonalnych, problemów anatomiczno-strukturalno-fizjologicznych, poprzez stres, a skończywszy na nieprawidłowych technikach karmienia. Kobiety dotknięte tym problemem najczęściej szukają pomocy u swoich położnych lub w ogólnodostępnych broszurach czy poradnikach, których tematem jest karmienie piersią. W większości przypadków informatory dla przyszłych mam nie zawierają wyczerpujących informacji, np. na temat zaburzeń laktacji.

ANATOMIA I MORFOLOGIA GRUCZOŁU PIERSIOWEGO

Gruczoł mlekowy (*glandula lactifera*) lub sutkowy (*glandula mammaria*) – potocznie zwany piersią – to jeden z największych gruczołów skórnych człowieka. Ten parzysty narząd o kształcie półkulistym lub stożkowatym rozwija się u kobiet w okresie pokwitania i tylko u kobiet wykazuje on pełny rozwój, u mężczyzn natomiast pozostaje nierozwinięty. Piersi położone są na przedniej ścianie klatki piersiowej, zajmują tu okolicę pomiędzy trzecim a szóstym bądź siódmym żebrem. Przyśrodkowo ograniczone są przez brzeg mostka, bocznie – przez linię pachową środkową. Powierzchnia tylna gruczołów spoczywa przede wszystkim na powięzi piersiowej, z którą połączona jest za pomocą więzadeł wieszadłowych sutka, a jedynie niewielka część boczna – na mięśniu zębatym przednim [2, 9].

Wielkość gruczołu mlekowego zależna jest od ilości tkanki tłuszczowej i nie wpływa na możliwości wytwarzania pokarmu. Nieco poniżej środka na szczycie piersi znajduje się brodawka sutkowa (*papila mammae*) otoczona strukturą zwaną otoczką brodawki sutkowej (*areola mammae*). Zarówno brodawka, jak i otoczka mają ciemniejsze zabarwienie powstałe na skutek nagromadzenia się melaniny w naskórku, które może stać się intensywniejsze podczas ciąży i karmienia piersią.

Gruczoł sutkowy składa się zazwyczaj z 15–20 stożkowatych płatów podzielonych poprzez tkankę łączną na płaciki. Z każdego płata wychodzi przewód mleczny, który przed dojściem do brodawki sutka wytwarza zatokę mleczną. Zatoki te o przekroju ok. 5–8 mm zazwyczaj kończą się zwężeniem u podstawy brodawki [10].

FIZJOLOGIA LAKTACJI

Proces wytwarzania pokarmu regulowany jest na zasadzie dwóch odruchów nerwowo-hormonalnych – prolaktynowego i oksytocynowego. Ssanie piersi powoduje pobudzenie zakończeń nerwowych nerwów czuciowych, które znajdują się w skórze brodawki. Bodźce te przekazywane są do płata przysadki mózgowej, tam uwalniana jest prolaktyna, która pobudza pęcherzyki mleczne, aby wytworzyły pokarm. Odruch oksytocynowy działa także na zasadzie drażnienia brodawki piersiowej. Przez takie działanie dziecka pobudzone zostają zakończenia nerwowe znajdujące się w skórze otoczki i brodawki. Podobnie jak w poprzednim przykładzie, bodźce docierają do przysadki mózgowej, skąd uwalniana jest oksytocyna odpowiadająca za skurcz mięśni wokół przewodów i pęcherzyków, co umożliwia wypływ pokarmu.

NAJCZĘSTSZE ZABURZENIA LAKTACJI U KOBIET KARMIĄCYCH

Pierwsze problemy laktacyjne mogą pojawiać się już w kilka dni po porodzie, począwszy od niewielkiej, zazwyczaj kilkudniowej, tkliwości piersi, a skończywszy na zaprzestaniu karmienia.

Do najczęściej występujących powikłań w okresie karmienia piersią można zaliczyć:

- problemy brodawki sutkowej (ból, popękane brodawki sutkowe, tkliwość),
- obrzęk piersi,
- zastój pokarmowy,
- zapalenie piersi,
- ropień gruczołu piersiowego,
- niewystarczające wytwarzanie pokarmu.

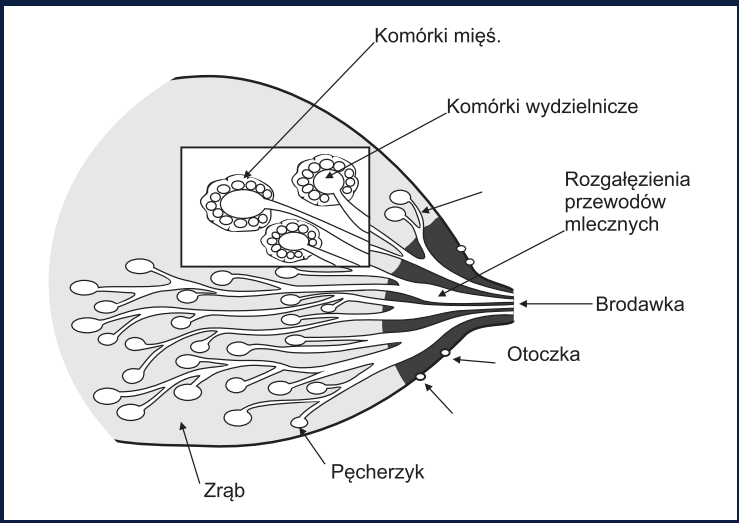

Rys. 1. Przekrój gruczołu sutkowego czynnego w płaszczyźnie strzałkowej

ZASTÓJ POKARMOWY

Za najczęstszą przyczynę występowania zastoju pokarmowego należy uznać zwiększającą się sekrecję mleka i przekrwienie piersi w 2.–6. dobie po porodzie. Można także doszukiwać się podłoża problemu w niedostatecznym udrożnieniu przewodów wyprowadzających prowadzących do akumulacji pokarmu lub braku równowagi pomiędzy produkcją mleka a zapotrzebowaniem noworodka na pokarm [5]. Jak widać, zastój pokarmu jest ściśle związany z gwałtowną nadprodukcją mleka i niedostatecznym jego opróżnieniem. Zazwyczaj objawia się obrzmieniem piersi, ich bólem i zaczerwienieniem, a także pojawiającą się podwyższoną temperaturą ciała, mogącą dochodzić nawet do 40°C. Ze względu na występujące objawy zastój pokarmowy może być często mylony z zapaleniem piersi. Przy zastoju pokarmu w piersiach można wyczuć podczas palpacji wypełnione pokarmem komórki gruczołowe, a mimo to przy próbie karmienia z gruczołu nie wypływa pokarm. Taka sytuacja często niepokoi mamy i jest źródłem dodatkowego stresu, co nie wpływa pozytywnie na proces laktacji. Z problemem zastoju pokarmowego mogą borykać się także panie, które zbyt wcześnie odstawiły niemowlę od piersi lub miały dłuższą przerwę w karmieniu. Zastój pokarmu może się także pojawić u kobiet, które nie podjęły próby karmienia piersią, jakkolwiek dolegliwości te są krótkotrwałe, może być to odczucie bolesne, powodujące znaczny dyskomfort. Niektórzy lekarze w takich wypadkach zalecają leki hormonalne lub inne środki farmakologiczne mające na celu zahamowanie produkcji pokarmu [5]. Nieleczony zastój pokarmu może prowadzić nie tylko do dalszych problemów z karmieniem piersią, ale również wpłynąć na zdrowie matki. Niewłaściwe działania lub brak jakiejkolwiek terapii mogą prowadzić do powstania powikłań, takich jak ropień gruczołu piersiowego.

POSTĘPOWANIE W ZASTOJU POKARMOWYM

Według położnych, kobiety z tego typu dolegliwościami powinny jak najczęściej przystawiać dziecko do piersi, zaczynając od tej z zastojem, a nadmiar pokarmu odciągnąć za pomocą laktatora przed samym karmieniem [5]. Powinno się jednak odciągnąć tylko tyle pokarmu, aby ułatwić dziecku uchwycenie brodawki sutkowej, nadmiar odciągniętego pokarmu może pobudzać laktację. Należy także upewnić się, czy dziecko przystawiane do piersi ustawione jest w prawidłowej pozycji, a także czy budowa jamy ustnej dziecka jest poprawna, tak aby maluch mógł bez problemu pobierać pokarm. Niejednokrotnie to właśnie zmiana pozycji karmienia może być pomocna, polecana jest szczególnie pozycja karmienia „spod pachy", gdyż ułatwia chwycenie brodawki [8].

Aby ułatwić kobietom wyjście z tej sytuacji, można zastosować szereg zabiegów fizjoterapeutycznych

Zdj. 1. Przegrzewanie gruczołu piersiowego przy użyciu diatermii krótkofalowej (za [1])

Zdj. 2. Masaż/drenaż gruczołu piersiowego z wykorzystaniem urządzenia Deep Oscilation (za zgodą firmy Has-Med Bielsko-Biała)

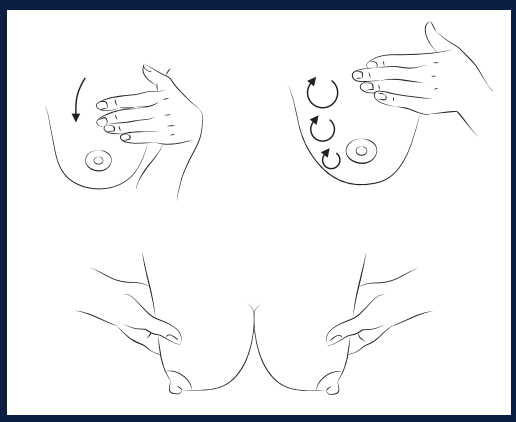

Rys. 2. Automasaż piersi

mających na celu uśmierzenie bólu, uczucia obrzmienia i twardości, a co najważniejsze – likwidację problemów z zastojem pokarmu.

Przed przystąpieniem do karmienia dobrze jest rozgrzać pierś poprzez ciepły okład lub polewanie ciepłą wodą. Wysoce zadowalające efekty uzyskuje się także, stosując zabieg diatermii krótkofalowej na okolice gruczoły piersiowego (zdj. 1) [1].

Dodatkowo przed przystawieniem dziecka do piersi można zastosować delikatny automasaż gruczołów piersiowych, wykonując jedynie głaskanie i lekkie oklepywanie. Dłonią ułożoną na piersi należy wykonywać spiralne, okrężne ruchy, począwszy od podstawy, a skończywszy w okolicy brodawki, następnie lekko opukać pierś opuszkami palców. Kolejnym krokiem jest tzw. wytrząsanie piersi polegające na zbliżaniu i oddalaniu od siebie gruczołów piersiowych z jednoczesnym wstrząsaniem ich z niewielką siłą w pozycji pochylenia w przód (rys. 2). Jako inną formę masażu czy tez drenażu gruczołów piersiowych można zastosować terapię Deep Oscilation (zdj. 2).

Po karmieniu, aby złagodzić dolegliwości bólowe, można zastosować zimne okłady na okolicę piersi w postaci zmrożonych kostek lodu lub gotowych okładów żelowych. Zarówno lód, jak i gotowe coldpacki, należy przykładać na pierś przez izolacyjną warstwę tkaniny [8]. Sprawdzają się też stare domowe sposoby, jak obkładanie piersi rozbitymi liśćmi z kapusty, gdyż sok z tej rośliny ma działanie ściągające i przeciwzapalnie oraz w łagodny sposób hamuje nadprodukcję pokarmu [6, 7].

OPIS PRZYPADKU

Pacjentka:

- wiek: 32 lata,
- pięć miesięcy po urodzeniu pierwszego dziecka,
- regularne karmienie piersią,
- regularne ściąganie nadmiaru pokarmu za pomocą laktatora.

Problemy pacjentki:

- nadprodukcja pokarmu (prawa pierś dominująca),
- zatrzymanie pokarmu,
- obrzęk piersi,
- ból piersi,
- stwardnienia w obrębie gruczołów piersiowych wyczuwalne w badaniu palpacyjnym widoczne również jako zgrubienia na powierzchni piersi,
- skóra piersi zaczerwieniona po wykonywaniu ciepłych okładów,
- dolegliwości bólowe odcinka Th-L – przejścia piersiowo-lędźwiowego.

Determinanta:

- w związku z wyjazdem za granicę terapia mogła być prowadzona tylko przez trzy dni.

Terapia

Z wyboru zastosowano metodę Kinesiology Tapingu – dwa rodzaje zmodyfikowanych aplikacji limfatycznych.

Na prawą pierś zastosowano wielokrotnie powtórzoną aplikację limfatyczną w formie „fork" z bazami przyklejonymi symetrycznie wokół otoczki brodawki sutkowej i „ogonami" rozklejonymi wzdłuż gruczołu piersiowego, tak aby obejmowały całą pierś (zdj. 3). Aplikacja jest też znana pod nazwą słoneczko.

Zdj. 3. Aplikacja limfatyczna w formie „fork" z bazami przyklejonymi symetrycznie wokół otoczki brodawki sutkowej i „ogonami" rozklejonymi wzdłuż gruczołu piersiowego, tak aby obejmowały całą pierś. Aplikacja opisywana jako słoneczko

Zdj. 4A–B. Przedstawienie obu aplikacji limfatycznej „fork" na piersi prawej i limfatycznej spiralnej na piersi lewej

Na pierś lewą zastosowano aplikację limfatyczną w formie spiralnej z bazą na górnej części piersi na granicy otoczki brodawki sutkowej i rozklejaną zgodnie z ruchem wskazówek zegara, tak aby aplikacją objęta została cała pierś (zdj. 4A–B).

Według subiektywnej oceny pacjentki oraz powtórnego badania palpacyjnego po upływie 1 godziny zaobserwowano:

- znaczną redukcję stwardnień,
- zmniejszenie bólu,
- zmniejszenie obrzęku obu piersi.

Powtórna kontrola miała miejsce po 48 godzinach (Zdj. 5). Zdjęcia 6A–D przedstawiają wyniki terapii po 48-godzinnym stosowaniu aplikacji Kinesiology Tapingu.

Rezultaty po 48 godzinach terapii Kinesiology Taping:

- zupełny zanik stwardnień w obrębie gruczołu piersiowego,
- ustąpienie bólu,
- zmniejszenia obrzęku obu piersi (obserwowane i odczuwane),
- powrót funkcji laktacji i jej stabilizacja,
- większy efekt terapeutyczny zaobserwowano w piersi prawej,
- zdecydowano się na dokonanie powtórnej aplikacji limfatycznej na obu piersiach w układzie „fork".

Zdj. 5. Wygląd piersi po 48 godzinach terapii z użyciem Kinesiology Tapingu. Powtórna obustronna aplikacja w układzie „fork"

WNIOSKI

- Oba rodzaje aplikacji limfatycznych okazały się skuteczne w przypadku tej pacjentki.
- Aplikacja typu „fork" według pacjentki, jak również na podstawie uzyskanych wyników, wydaje się bardziej skuteczna w tym przypadku niż zastosowanie aplikacji spiralnej.
- Zastosowanie aplikacji limfatycznych było w przypadku tej pacjentki zasadne.
- Konieczne jest dalsze prowadzenie obserwacji i badań w kierunku potwierdzenia skuteczności aplikacji limfatycznych Kinesiology Tapingu w przypadkach zastoin gruczołu mlekowego.

Zdj. 6A–D. Porównanie uzyskanych wyników terapii ze stanem wyjściowym

Piśmiennictwo:

1. Bauer A., Wiecheć M., Śliwiński Z. *Przewodnik metodyczny po wybranych zabiegach fizykalnych.* Wyd. Markmed, Wrocław 2012.
2. Bochenek A., Reicher M., *Anatomia człowieka. Tom I.* Wydawnictwo Lekarskie PZWL, Warszawa 2015.
3. Krupa M. *Sztuka karmienia piersią.* Media Rodzina, Poznań 1997.
4. Martius G. *Będę matką. Ciąża i poród – przewodnik dla przyszłych rodziców.* Wydawnictwo Lekarskie PZWL, Warszawa 1997.
5. Murkoff H., Eisenberg A., Hathaway S. *W oczekiwaniu na dziecko – poradnik dla przyszłych matek i ojców.* Dom Wydawniczy Rebis, Warszawa 2003.
6. *Karmienie piersią w teorii i praktyce.* Nehring-Gugulska M., Pietkiewicz A., Żukowska- Rubik M. (red.). Medycyna Praktyczna, Warszawa 2012.
7. *Pielęgniarstwo we współczesnym położnictwie i ginekologii.* Kepecka-Klusek C., Bucholc M., Dobrzyński W. (red.). Wydawnictwo Lekarskie PZWL, Warszawa 2010.
8. Salamończyk M., Łozińska-Czerniak A., Dmoch-Gajzlerska E. *Neonatologia.* Wydawnictwo Lekarskie PZWL, Warszawa 2014.
9. Schunke M., Schulte E., Schumacher U. *Prometeusz – atlas anatomii człowieka. Tom I.* MedPharm Polska, Warszawa 2014.
10. *Podstawy anatomii człowieka.* Wójtowicz Z. (red.). Wydawnictwo Czelej, Lublin 2009.

UWAGA! Wszelkie prawa zastrzeżone. Wszystkie zdjęcia objęte są prawami autorskimi i zakazem kopiowania, powielania i wykorzystywania bez zgody autorów.

dr Marek Wiecheć
specjalista fizjoterapii, Centrum Rehabilitacji MARKMED w Ostrowcu Świętokrzyskim

mgr Magdalena Mastalerz
fizjoterapeuta, Centrum Rehabilitacji MARKMED w Ostrowcu Świętokrzyskim

mgr Ewa Górna
specjalista fizjoterapii, IPNFA-Advance Instruktor, ProFizjo Warszawa

prof. dr hab. Zbigniew Śliwiński
Centrum Rehabilitacji im. W. Degi w Zgorzelcu