MGR JOANNA KUCMIN, MGR AGNIESZKA KSIĄŻEK-CZEKAJ, MGR MAREK WIECHEĆ

POSTĘPOWANIE FIZJOTERAPEUTYCZNE PO ZŁAMANIU OBOJCZYKA

Złamania obojczyka stanowią ok. 2–5% wszystkich złamań oraz ok. 40–60% wszystkich złamań w okolicy obręczy barkowej. Większość obrażeń obojczyka występuje na skutek bezpośredniego urazu okolicy barku.

Mechanizmy, w jakich dochodzi do złamań obojczyka, to:

- upadek na bok – np. w wyniku upadku z konia,
- upadek na wyprostowaną rękę – przeniesienie energii wzdłuż łańcucha biokinematycznego,
- bezpośrednie uderzenie,
- wypadki komunikacyjne,
- urazy w sporcie,
- upadki z wysokości,
- urazy okołoporodowe [5, 7, 8].

Warto zaznaczyć, że najczęstszym złamaniem występującym w okresie noworodkowym jest właśnie złamanie obojczyka. Dochodzi do niego podczas porodu, a czynnikami sprzyjającymi jego powstaniu są: makrosomia (duża masa ciała noworodka), miednicowe położenie płodu, wielkość płodu przekraczająca rozmiary ka-

nału rodnego. Większość złamań obojczyka rozpoznawana jest bezpośrednio po porodzie podczas badania noworodka. Można wówczas zauważyć deformację w okolicy obojczyka, bolesność uciskową i zmniejszenie ruchomości jednej ręki. Diagnozę potwierdza rentgenogram (RTG) w projekcji AP (przednio-tylnej). Większość złamań obojczyka w okresie noworodkowym ma bardzo dobre rokowanie i goi się bez żadnego leczenia. Rodzice zostają poinstruowani, w jaki sposób pielęgnować noworodka, aby jak najbardziej odciążać złamany obojczyk.

Typowe dla okresu dziecięcego są złamania typu „zielona gałązka". Są to złamania, gdzie nie dochodzi do przemieszczenia elementów kostnych, a ciągłość okostnej zostaje zachowana. Ten typ złamań goi się szybko i zazwyczaj nie daje powikłań [10].

ANATOMIA

Obojczyk jest jedną z kości długich, kształtem przypomina literę S. Anatomicznie można podzielić go na trzy części:

- część środkową, zwaną trzonem,
- koniec mostkowy (bliższy) posiadający siodełkowatą powierzchnię stawową mostkową, która przylega do wcięcia obojczykowego mostka,
- koniec obojczykowy (dalszy), zakończony małą i płaską powierzchnią stawową, która łączy się z powierzchnią stawową wyrostka barkowego łopatki [3].

Obojczyk wykazuje dużą zmienność osobniczą pod względem wielkości, kształtu i masywności. U osoby dorosłej obojczyk ma esowaty kształt, a jego długość wynosi ok. 12–15 cm. Część bliższa obojczyka jest wyraźnie widoczna, a pozostały odcinek wraz końcem barkowym jest wyczuwalny na całej długości. Warto wspomnieć, że obojczyk należy do kości, które kostnieją najwcześniej. W jego części środkowej dwa punkty kostnienia pojawiają się już w końcu szóstego tygodnia życia płodowego. Obojczyk jako jedyna z kości kończyn rozwija się na podłożu łącznotkankowym. Jeśli chodzi o strukturę obojczyka, to w większości zbudowany jest on z istoty gąbczastej, pokrytej warstwą istoty zbitej, najgrubszej w części środkowej kości [3, 6].

Obojczyk wchodzi w skład funkcjonalnie pojętej obręczy barkowej. Patrząc na bark, trzeba widzieć kompleks składający się z pięciu stawów, a także wszystkie otaczające go tkanki miękkie. Pierwsza grupa obejmuje dwa stawy:

1) główny staw anatomiczny (ramienno-łopatkowy), który ma dwie powierzchnie stawowe pokryte chrząstką szklistą,
2) staw fizjologiczny (staw podbarkowy), który składa się z dwóch powierzchni przesuwających się względem siebie.

W drugiej grupie wyróżnia się trzy stawy:

1) staw żebrowo-łopatkowy (staw fizjologiczny),
2) staw barkowo- obojczykowy (staw anatomiczny),
3) staw mostkowo-żebrowo-obojczykowy (staw anatomiczny).

W obydwu tych grupach stawy są ze sobą mechanicznie powiązane i uzależnione od siebie. Należy więc pamiętać, że obie te grupy stawowe działają jednocześnie, tylko udział każdej z nich zmienia się w zależności od typu ruchu, jaki chce się wykonać. Także dysfunkcja jednego stawu będzie wpływała na zaburzenie prawidłowego funkcjonowania pozostałych. Jeżeli dojdzie do złamania obojczyka, dysfunkcji w określony sposób ulegają nie tylko struktury bezpośrednio z nim związanie, ale cała funkcja obręczy barkowej i kończyny górnej zostanie zaburzona [6].

ZŁAMANIA OBOJCZYKA

Ze względu na umiejscowienie złamania urazy obojczyka można podzielić na trzy grupy. Pierwsza i jednocześnie najczęściej występująca grupa (70–80% złamań) dotyczy części środkowej obojczyka. Związane jest to z charakterystycznym przewężeniem, które jako mechanicznie słabszy obszar ma predyspozycje do częstszego złamania. Drugą grupę stanowią złamania części dalszej obojczyka (ok. 15%). Trzecia grupa

REKLAMA

1/3 pion BTL - 33

obejmuje złamania części bliższej (ok. 5%). Warto zaznaczyć, że złamania obejmujące *stricte* staw barkowo-obojczykowy występują rzadko (ok. 2,8% przypadków) [7, 8].

MECHANIZM URAZU

U większości pacjentów do złamania dochodzi na skutek działania dużych sił. Następuje wtedy rozdzielenie końców złamanej kości i przemieszczenie powstałych w ten sposób odłamów. Koniec mostkowy obojczyka zostaje pociągnięty ku górze przez mięsień mostkowo-sutkowo-obojczykowy, natomiast koniec barkowy obniża się. Mechanizm ten uwarunkowany jest m.in. ciężarem kończyny górnej oraz kierunkiem działania sił grawitacji. W takiej sytuacji obojczyk przestaje spełniać swoje funkcje podporowe dla barku, a kończyna górna ma tendencje do opadania i wysuwania się ku przodowi [4, 7, 8].

W przypadkach, gdzie przemieszczenie odłamów jest duże, często obserwowane jest nakładanie się powstałych odłamów i w konsekwencji – skrócenie obojczyka. Wartość powstałego skrócenia wynosi średnio 1–2 cm, co ma niebagatelny wpływ na powstałe w efekcie działania tego mechanizmu znacznego ograniczenie zakresu ruchu, osłabienie siły mięśniowej oraz zwiększenie bólu w obrębie obręczy barkowej [8, 9].

DIAGNOSTYKA

U pacjenta z podejrzeniem złamania obojczyka często można zaobserwować zniekształcenie z widocznym obrzękiem w okolicy zadziałania mechanizmu urazu. Klinicznie można stwierdzić bolesność uciskową nad miejscem złamania. Diagnozę potwierdza RTG barku w projekcji AP. Rzadziej stosuje się tomografię komputerową (TK) lub rezonans magnetyczny (RM) [8, 9].

LECZENIE

Zdecydowaną większość złamań obojczyka leczy się w sposób zachowawczy, nastawiając odłamy w znieczuleniu miejscowym, a następnie unieruchamiając obręcz barkową w opatrunku ósemkowym (zdj.1. 1), w opatrunku Desaulta lub na tem-

Zdj.1. Stabilizator ósemkowy

Zdj. 2. Techniki łopatkowo-klatkowe

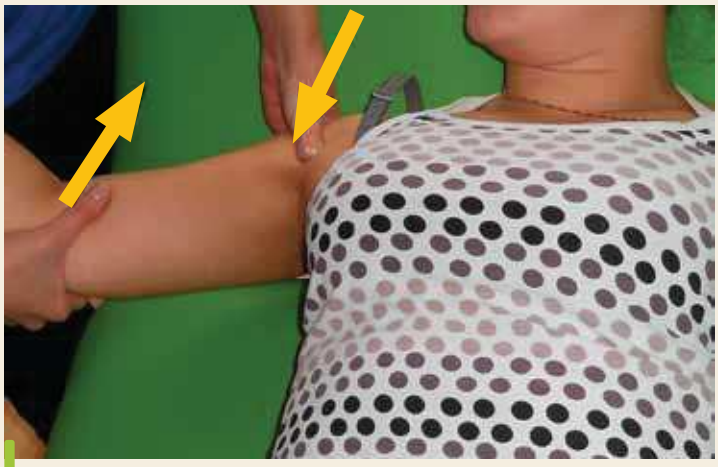

Zdj. 3. Rozciąganie w celu poprawy odwiedzenia. Celowanie artrokinematyczne

blaku. Średni okres unieruchomienia wynosi 4–6 tygodni.

Istnieje jednak pewna grupa złamań, których nie można nastawić doraźnie bądź niemożliwe jest ustawienie odłamów w prawidłowej pozycji. W tych sytuacjach należy wziąć pod uwagę możliwość leczenia operacyjnego z użyciem odpowiedniego rodzaju zespolenia wewnętrznego. Należy pamiętać, że złamania obojczyka najczęściej dotyczą jego środkowej części i w związku z tym zabieg chirurgiczny przeprowadza się w sytuacjach, gdy:

- skrócenie obojczyka jest większe niż 1,5–2 cm, a próba nastawienia odłamów kostnych nie powiodła się,
- występuje ucisk na przebiegające w obrębie okolicy złamania naczynia i nerwy [4].

Leczenie operacyjne polega na zespoleniu odłamów kostnych za pomocą śruby, płytki metalowej lub drutu typu Kirschnera. Wybór sposobu zespolenia jest uzależniony od typu złamania, stopnia przemieszczenia odłamów oraz przebiegu szczeliny złamania. Technikę zespolenia z użyciem drutu typu Kirschnera przeprowadza się, wykonując niewielkie cięcie skórne dla uwidocznienia szczeliny złamania oraz w celu uzyskania możliwości manipulacji odłamami kostnymi. Drut wprowadzany jest z osobnego nacięcia i ma na celu stabilizować odłamy. Wystający koniec drutu zagina się i chowa w tkance podskórnej. Korzyścią tego typu zespolenia jest brak konieczności dodatkowego unieruchomienia. Drut usuwany jest najczęściej po upływie 4 miesięcy [5, 8, 9].

Złamania części dystalnej obojczyka są mniej powszechne, a ich leczenie zależne jest od charakteru złamania oraz wielkości przemieszczenia. Natomiast złamania części proksymalnej obojczyka należą do rzadkości i leczone są zazwyczaj zachowawczo ze względu na bliskie położenie w tym rejonie struktur nerwowo-mięśniowych.

FIZJOTERAPIA PO OPERACYJNYM LECZENIU ZŁAMANIA OBOJCZYKA

Należy pamiętać, że proces usprawniania po operacyjnym leczeniu obojczyka przeprowadzany jest wieloetapowo, a program fizjoterapii powinien być skonsultowany z lekarzem prowadzącym danego pacjenta, a w przypadku leczenia operacyjnego również z lekarzem operującym. Celem leczenia fizjoterapeutycznego każdorazowo pozostaje uzyskanie jak najlepszej sprawności funkcjonalnej pacjenta w połączeniu z realnymi celami postawionymi przez osobę poddawaną fizjoterapii.

Na skutek złamania obojczyka może zostać upośledzona funkcja barku, a szczególnie jej trzy komponenty: szeroko pojęta ruchomość, siła mięśniowa – zarówno w obrębie obręczy barkowej, jak i samej kończyny górnej po stronie złamania i stabilność całego kompleksu stawowego obręczy barkowej. Odpowiednio zaplanowana i wdrożona fizjoterapia powinna skutecznie wpłynąć na wszystkie trzy wyżej wymienione komponenty [1, 2].

Bezpośrednio po zabiegu chirurgicznym należy odciążać operowaną kończynę górną w ortezie barkowo-ramiennej przez okres ok. 2–6 tygodni. Warto pamiętać, że okres odciążenia zależy od indywidualnego procesu gojenia, poziomu bólu oraz wskazań lekarskich. Kluczem do odzyskania sprawności jest przywrócenie pacjentowi odpowiedniego zakresu ruchomości.

W początkowej fazie usprawniania głównym celem jest działanie przeciwbólowe, przeciwobrzękowe, stymulacja zrostu kostnego poprzez zastosowanie fizykoterapii:

- krioterapii,
- laseroterapii,
- pola magnetycznego,
- światła spolaryzowanego [12].

W tym okresie z powodzeniem można również stosować techniki/aplikacje Kinesiology Tapingu mające na celu, m.in. tonizację mięśni oddziałujących na staw barkowy i łopatkę, ustabilizowanie całego kompleksu stawowego obręczy barkowej, aplikacje limfatyczne i przeciwbólowe [11].

Po stabilnym zespoleniu obojczyka rehabilitację ruchową rozpoczyna się kilka dni po zabiegu. Za wczesny cel ćwiczeń uznaje się osiągnięcie 90 stopni elewacji i 45 stopni rotacji zewnętrznej w stawie ramienno-łopatkowym. Należy też pamiętać o stawach: barkowo-obojczykowym i mostkowo-obojczykowym. Pomimo że pojedynczo posiadają małe zakresy ruchomości, są one jednak niezbędne dla prawidłowego funkcjonowania całej obręczy barkowej.

Usprawnianie rozpoczyna się od prostych ćwiczeń w stawie ramienno-łopatkowym bez obciążania zewnętrznego.

Jednocześnie wprowadza się bardziej zaawansowane formy terapii ukierunkowane na zwiększenie mobilności łopatki. Do odzyskania pełnego zakresu ruchomości niezbędne okazują się jednak elementy terapii manualnej. Wśród nich można wymienić techniki:

- przeciwbólowe [techniki łopatkowo-klatkowe (zdj. 2), trakcja w pozycji spoczynkowej, ślizg translacyjny lub ślizg i przetoczenie z pozycji spoczynkowej],
- techniki rozciągające torebkę stawową (zdj. 3).

Konstrukcja terapii powinna uwzględniać również łatwe ćwiczenia domowe dla pacjenta (ryc. 5A, ryc. 5B), które pomogą utrzymać nowo osiągnięty zakres ruchu.

TERAPIA CPM

Jedną ze stosowanych form kinezyterapii jest terapia CPM – szczególnie jeżeli urządzenie ma możliwość wykonywania ruchu wielopłaszczyznowego na bazie wzorców PNF.

Następnym etapem jest włączenie ćwiczeń wzmacniających mięśnie obręczy barkowej do programu fizjoterapii oraz bardzo ważne wzmacnianie stabilizatorów łopatki. Na tym etapie usprawniania najbezpieczniejsze będą ćwiczenia w zamkniętym łańcuchu kinematycznym, które bardzo dobrze naśladują wzorzec motoryczny i wpływają na stabilizację barku. Metodą terapeutyczną, którą z powodzeniem można tu wykorzystać, jest PNF. Terapeuta poprzez zastosowanie różnych technik, np. rytmicznej stabilizacji (w różnych pozycjach uniesionego ramienia), może wpłynąć na poprawę stabilności stawu ramienno-łopatkowego [1, 2].

Kolejny etap w postępowaniu usprawniającym to wprowadzenie ćwiczeń

Zdj. 4A . Ćwiczenie domowe – utrzymanie odwiedzenia

Zdj. 4B. Utrzymanie odwiedzenia w większym zakresie

w otwartym łańcuchu kinematycznym. Tego typu terapia opiera się na braku stabilizacji dystalnego odcinka kończyny górnej, co wpływa bezpośrednio na zwiększenie sił poprzecznych działających na staw ramienno-łopatkowy.

Po wcześniej wykonanej ocenie zrostu kostnego na zdjęciu RTG możliwe jest wprowadzenie ćwiczeń z coraz większym obciążeniem. Do osiągnięcia zrostu obojczyka zwykle wystarcza 8–10 tygodni, ale w przypadku skomplikowanych złamań okres ten może się wydłużyć do 3–4 miesięcy.

Równocześnie z rehabilitacją kompleksu barkowego należy prowadzić ogólny trening innych części ciała [4, 8].

W prawidłowym przebiegu procesu fizjoterapii niezbędna jest współpraca z pacjentem i zaangażowanie pacjenta do terapii w domu, która pomoże w utrzymaniu i utrwaleniu uzyskanych efektów usprawniania.

PIŚMIENNICTWO:

1. Adler S.S., Beckers D., Buck M., *PNF w praktyce*, wyd. 4, DB Publishing, Warszawa 2014.
2. Brotzman S.B., Wilk K.E., *Rehabilitacja ortopedyczna*, tom I, wyd. I polskie, red. Dziak A., Urban & Partner, Wrocław 2007.
3. Bochenek A., Reicher M., *Anatomia człowieka*, tom I. PZWL, Warszawa 1999.
4. Brown D.E., Neumann R.D., *Sekrety ortopedii*, Urban & Partner, Wrocław 2006.
5. Grażyński J., Wawrzaszek P., Sobczyński S., *Operacyjne leczenie złamań obojczyka u dzieci*, Rocznik dziecięcej chirurgii urazowej 10 (XXXIV), Lublin 2006.
6. Kapandji A.I., *Anatomia funkcjonalna stawów*, tom I, Urban & Partner, Wrocław 2013.
7. Kwapisz A., Synder M., Domżalski M., *Odległa ocena funkcji stawu ramiennego po zachowawczym leczeniu przemieszczonych złamań obojczyka*, Kwart. Ortop. 2012; 3: 390.
8. McRae R., Esser M., *Leczenie złamań*, wyd. I polskie, red. Gaździk T.S., 2010.
9. Pecci M., Kreher J.B., *Clavicle fractures*, Am Fam Physician 2008 Jan 1; 77(1): 65–70.
10. Sadowitz P.D., Keough L., Cooney N., *Stany naglące związane z układem ruchu*, PZWL, Warszawa 2011.
11. Śliwiński Z., Krajczy M. *Plastrowanie dynamiczne, podręcznik Kinesiology Tapingu*, MARKMED Rehabilitacja s.c., Wrocław 2014.
12. Wiecheć M., Bauer A. *Przewodnik metodyczny po wybranych zabiegach fizykalnych,* wyd. III, Markmed Rehabilitacja s.c., Ostrowiec Św. 2012.

mgr JOANNA KUCMIN

mgr fizjoterapii, pracownik Centrum Rehabilitacji MARKMED.

mgr AGNIESZKA KSIĄŻEK-CZEKAJ

mgr fizjoterapii, pracownik Centrum Rehabilitacji MARKMED.

mgr MAREK WIECHEĆ

mgr rehabilitacji, właściciel Centrum Rehabilitacji MARKMED, fizjoterapeuta Kadry Narodowej PZP i PZPn, współautor „Przewodnika metodycznego po wybranych zabiegach fizykalnych".