MGR AGNIESZKA KSIAŻEK-CZEKAJ, MGR MAREK WIECHEĆ

ODDZIELAJĄCA JAŁOWA MARTWICA KOSTNO-CHRZĘSTNA STAWU KOLANOWEGO

Jałowe martwice chrzęstno-kostne to schorzenie występujące u osób dorosłych, w odróżnieniu do jałowych martwic kostnych występujących u dzieci i młodzieży i mających związek z okresem rozwojowym.

Najczęstsza lokalizacja jałowych martwic chrzęstno-kostnych to:

- kość udowa (a szczególnie jej część dystalna – kłykieć przyśrodkowy i kłykieć boczny),
- kość skokowa,
- kość ramienna,
- kość księżycowata.

Jałowa martwica kostno-chrzęstna kłykcia przyśrodkowego kości udowej dotyczy głównie mężczyzn, z częstokroć występującym obustronnym przebiegiem.

Ze względu na stan kliniczny można wyróżnić dwie postacie jałowej martwicy:

1. postać młodzieńczą, w której dochodzi do otwarcia lub rozejścia się, lub pęknięcia chrząstki,
2. postać dorosłą, w której następuje oddzielenie fragmentu chrzęstno-kostnego.

Uważa się, że ta druga jest niejednokrotnie pozostałością niezdiagnozowanej w wieku młodszym postaci młodzieńczej.

PRZYCZYNY POWSTAWANIA

Przyczyny powstania jałowej martwicy kostno-chrzęstnej to:

- uraz (jednorazowy duży uraz lub sumujące się liczne niewielkie mikrourazy);
- niedokrwienie (upośledzenie ukrwienia części podchrzęstnej kości. Ze względu na lokalne zmniejszenie dopływu krwi występuje niedokrwienie w określonym segmencie kości; stopniowo dochodzi do wrastania w ten obszar pęczków naczyniowych, które powodują częściowe wchłonięcie martwej tkanki, wytwarzając tkankę włóknistą oddzielającą segment martwiczy od segmentu z prawidłowym krążeniem; uraz może spowodować złamanie martwej tkanki i doprowadzić w efekcie do oddzielenia fragmentu chrzęstno-kostnego);
- zaburzenie kostnienia (wytworzenie dodatkowych jąder kostnienia, które oddzielone są od nasady kości dodatkowych płaszczem chrzęstnym; dochodzi do trudności w odżywianiu takiego fragmentu i w efekcie – powstania jałowej martwicy, następnie uraz może doprowadzić do jego oddzielenia);
- czynniki genetyczne (nie zostały one dotychczas jednoznacznie potwierdzone).

OBJAWY KLINICZNE

Objawy kliniczne to dolegliwości bólowe lub obrzęk.

Początkowo dolegliwości są niewielkie, jednak wraz z biegiem czasu i postępującym schorzeniem stają się coraz dotkliwiej odczuwane przez pacjenta (w dużym stopniu jest to uzależnione od aktywności ruchowej osoby, u której proces chorobowy się toczy).

- objaw Wilsona (prowokacja dolegliwości bólowych poprzez wyprostowanie wyjściowo zgiętego do 90° stawu kolanowego z jednoczesną rotacją wewnętrzną podudzia),
- przy badaniu palpacyjnym lokalizacja dolegliwości staje się możliwa wraz z rozwojem i postępami procesu chorobowego,
- okresowe zablokowania w ruchomości stawu kolanowego – w przypadku pacjentów, u których doszło do oddzielenia ciała wolnego do jamy stawu,
- *giving-way* – odczucie uciekania stawu kolanowego podczas chodu i obciążania,
- jeżeli dolegliwości dotyczą kłykcia przyśrodkowego, możliwe jest zmniejszenie dolegliwości bólowych przez ustawienie kończyny dolnej w rotacji zewnętrznej (unikanie konfliktu wyniosłości międzykłykciowej i zmienionej powierzchni kłykcia),
- zaniki mięśniowe i ograniczenia ruchomości – przy dłużej trwającym procesie chorobowym.

Badania obrazowe wykonywane w przypadku podejrzenia jałowej martwicy kostno-chrzęstnej to przede wszystkim badanie rentgenowskie (RTG) oraz tomografia, ewentualnie rezonans magnetyczny. W obrazie RTG widoczna jest typowa soczewkowata zmiana o nasilonym nagromadzeniu tkanki kostnej oddzielona od pozostałej części nasady delikatną szczeliną.

Dodatkowo wykonywane jest badanie scyntygraficzne w celu uwidocznienia aktywności osteoplastycznej obszaru objętego procesem chorobotwórczym oraz określenia ukrwienia tego obszaru.

Rezonans magnetyczny umożliwia lokalizację fragmentu oraz pokazuje przebieg granicy pomiędzy tkanką martwiczą a tkanką niezmienioną chorobowo. Można je wykonać z podanym wcześniej środkiem kontrastującym.

Leczenie nieoperacyjne wykazuje skuteczność tylko w przypadku postaci młodzieńczej. Należy wtedy ograniczyć aktywność ruchową na 6–12 miesięcy. Dodatkowo odciążenie można uzyskać przez zastosowanie łuski, stabilizatora lub kul łokciowych.

LECZENIE OPERACYJNE

W przypadku zakończonego wzrostu kostnego wskazaną formą leczenia jest zabieg chirurgiczny, podobnie jak w przypadku nieskutecznego leczenia nieoperacyjnego. Podstawowym celem operacji jest przywrócenie dopasowania powierzchni stawowych względem siebie, pobudzenie ukrwienia oraz stabilne przymocowanie oddzielonego fragmentu kostnego. Po zabiegu chirurgicznym należy pamiętać o ograniczeniu obciążenia powierzchni stawowych z jednoczesnym zachowaniem zakresu ruchu w stawie.

Wskazania do wykonania zabiegu chirurgicznego stanowią:

- obecność ciała wolnego w jamie stawu kolanowego,
- częściowe oddzielenia fragmentu chrzęstno-kostnego,
- spodziewane zamknięcie chrząstki stawowej w ciągu 6–12 miesięcy,
- utrzymujące się objawy pomimo zastosowanego leczenia nieoperacyjnego w postaci młodzieńczej,
- brak zrostu fragmentu chrzęstno-kostnego potwierdzony badaniami obrazowymi.

Rodzaj zastosowanego zabiegu chirurgicznego jest zależny od stanu klinicznego pacjenta. W przypadku ciała wolnego niewielkich rozmiarów można je usunąć artroskopowo, a miejsce, z którego pochodził, nawiercić w celu wytworzenia tkanki włóknistej. Gdy ciało wolne jest większe niż 1 cm, operator przymocowuje je za pomocą śrub metalowych lub skobli z dodatkowym nawierceniem nasady w celu przyspieszenia zrostu kostnego. W przypadku obecności fragmentów niedających się dopasować, należy je usunąć, a powstały ubytek wypełnić przeszczepem chrzęstno-kostnym autogennym. W przypadku pacjentów, u których występują duże zmiany zwyrodnieniowo-wytwórcze, istnieje prawdopodobieństwo wykonania endoprotezoplastyki stawu kolanowego.

OPIS PRZYPADKU

Pacjent zgłosił się do naszego ośrodka 2 tygodnie po zastosowanym leczeniu inwazyjnym –artroskopiii. W badaniu MR wykonanym przed zabiegiem chirurgicznym uwidoczniono został fragment chrzęstno-kostny o średnicy 26 mm oddzielony od przyśrodkowej części kłykcia przyśrodkowego kości udowej. Wokół tej zmiany wi-

doczna była strefa obrzęku spowodowana najprawdopodobniej złamaniem beleczek kostnych (rys. 1–3).

W związku ze stale powtarzającymi się u pacjenta dolegliwościami bólowymi w stawie kolanowym, nasilającymi się szczególnie po aktywności ruchowej (a ustępującymi po wypoczynku), zdecydowano się na przeprowadzenie zabiegu artroskopowego ustabilizowania ubytku kłykcia przyśrodkowego kości udowej trzema śrubami Herberta.

Głównym zaleceniem dla chorego po zabiegu był 6-tygodniowy zakaz obciążania operowanej kończyny dolnej i poruszanie się w tym czasie z użyciem kul łokciowych.

Po 3 tygodniach pacjent rozpoczął uprawianie aktywności fizycznej na pływalni, z uwzględnieniem przeciwwskazania do pływania stylem klasycznym.

Dodatkowo pacjentowi zalecono:

wykonywanie wszystkich ruchów czynnych w stawie kolanowym w pełnym zakresie ruchu ze stopniowym obciążeniem,

- terapię z zastosowaniem taśmy elastycznej mającej na celu poprawę stabilizacji i propriocepcji w obrębie stawu kolanowego oraz wzmocnienia siły mięśni oddziaływujących na straw kolanowy w pozycjach bez obciążenia osiowego kończyny,
- zastosowano terapię z użyciem szyny CPM w zakresie ruchu niewywołującym dolegliwości bólowych u pacjenta (stopniowo został osiągnięty zakres 120 stopni zgięcia i pełny wyprost w stawie kolanowym,
- trening na cykloergometrze rowerowym,
- kinezjotaping (rys. 4–6).

Po upływie 6 tygodni od operacji, do zabiegów dołączono: fizykoterapię – krioterapię, pole magnetyczne, laseroterapię i stymulację rosyjską mięśnia czworogłowego uda.

Dodatkowo stopniowo wprowadzono obciążenie kończyny od wartości 20% ciężaru ciała do pełnego obciążenia w przeciągu 7 dni.

Po osiągnięciu pełnego obciążenia wprowadzono trening stabilizacji całego ciała ze szczególnym uwzględnieniem kończyny dolnej poddanej zabiegowi oraz trening propriocepcji ze szczególnym uwzględnieniem kokontrakcji z zastosowaniem niestabilnego podłoża, maty do treningu równowagi oraz poduszek sensomotorycznych (rys. 7, 8).

Kolejnym etapem stała się nauka podskoków, przeskoków i trening biegu (początkowo od truchtu aż po sprinty ze startami z niskiej pozycji, zatrzymaniami i zmianą kierunku ruchu). Na tym etapie u pacjenta wprowadzono trening na platformie balansowej SIGMA (rys. 9).

Stopniowo pacjent uzyskał pełną aktywność funkcjonalną zarówno w życiu codziennym, jak i podczas uprawiania sportu rekreacyjnego.

Zdj. 1. Rezonans stawu kolanowego

Zdj. 2. Obraz stawu kolanowego po zabiegu altroskopowym

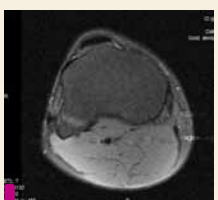

Zdj. 3. Zdjęcie przedstawiające obraz jałowej martwicy u pacjenta

Zdj. 4. Alternatywny spoób aplikacji kinezjotaping odciążającej przysrodkowy przedział stawu kolanowego

Zdj. 5. Aplikacja kinezjotaping odciążająca przysrodkowy przedział stawu kolanowego

Zdj. 6. Aplikacja kinezjotaping odciążająca staw kolanowy prawy

Zdj. 7. Terapia na niestabilnym podłożu bez osiowego obciążania kończyny dolnej

Zdj. 8. Terapia na niestabilnym podłożu z obciążeniem kończyny dolnej

Zdj. 9. Terapia z zastosowaniem platformy balansowej SIGMA

mgr MAREK WIECHEĆ

I stopień specjalizacji w zakresie rehabilitacji ruchowej, fizjoterapeuta. Współautor czterech książek w dziedzinie fizjoterapii i rehabilitacji

mgr AGNIESZKA KSIĄŻEK-CZEKAJ

Fizjoterapeuta, pracownik gabinetu MARKMED, terapeuta PNF

BIBLIOGRAFIA

1. Adler S.S., Beckers D., Buck M., *PNF w praktyce.*
2. Bauer A., Wiecheć M., Śliwiński Z. *Przewodnik metodyczny po wybranych zabiegach fizykalnych.* Wyd. III, Wrocław 2012.
3. Bochenek A., Reicher M. *Anatomia człowieka.* Tom I. PZWL, Warszawa 1997.
4. Bogucki A., Kordek J. *Usprawnianie po artroskopii stawu kolanowego.* Kolano 1993; 3, s. 110–2.
5. Brown D.E., Neuman R.D. *Sekrety ortopedii.* Dziak A. (red. wyd. pol.). Elsevier Urban & Partner, Wrocław 2006.
6. Carlsson A.M. *Assessment of chronic pain. I. Aspects of the reliability and validity of the visual analog scale.* Pain 1983; 16, s. 87.
7. Czamara A., Bugajski A. *Fizjoterapia w zanikach prostych mięśni czworogłowych uda po urazach kończyn dolnych.* Medicina Sportiva 1998; 78, s. 13–7.
8. *Wiktora Degi ortopedia i rehabilitacja.* Marciniak W., Szulca A. (red.). Wydawnictwo Lekarskie PZWL, Warszawa.
9. Dziak A. *Etiopatogeneza uszkodzeń więzadeł krzyżowych kolana.* Medicina Sportiva 2002; 6, s. 9–17.
10. Greene B.W. *Ortopedia Nettera.* Dziak A. (red. wyd. pol.). Wyd I. Elsevier Urban & Partner, Wrocław 2006.
11. Jegier A., Nazar K., Dziak A. *Medycyna sportowa.* Polskie Towarzystwo Medycyny Sportowej, Warszawa 2005.
12. Petty N.J. *Badanie i ocena narządu ruchu.* Elsevier Urban & Partner, Wrocław 2010.
13. Widuchowski J., Reszka P., Widuchowski W. i wsp. *Postępowanie pooperacyjne i leczenie usprawniające po artroskopiach stawu kolanowego – doświadczenia własne.* Medicina Sportiva 2002; 6, s. S25–30.
14. Zembaty A., Kokosz M., Klukowski K. i wsp. *Kinezyterapia.* Wydawnictwo Kasper, Kraków 2002.