MGR AGNIESZKA KSIĄŻEK-CZEKAJ, MGR MAREK WIECHEĆ

POSTĘPOWANIE FIZJOTERAPEUTYCZNE W PRZYPADKU ZŁAMANIA TRZESZCZKI

Trzeszczki (*ossa sesamoidea*) to przeważnie owalne/okrągłe małe kostki występujące w kończynach górnych i dolnych. Powstają na podłożu chrząstki szklistej. Najczęściej wbudowane są w ścianę torebki stawowej bądź też w końcowe odcinki ścięgna lub mięśnia albo w obie struktury jednocześnie.

W kończynie górnej trzeszczki występują tylko i wyłącznie na powierzchni dłoniowej ręki. W stopie występują dwie w pobliżu stawu śródstopno-paliczkowego II i V palca. Mogą również występować w obrębie stawów śródstopno-paliczkowych pozostałych palców jako narząd szczątkowy (nie u wszystkich osobników naszego gatunku i nie u wszystkich osobników w tej samej liczbie). Największą trzeszczką w ludzkim organizmie jest rzepka.

Trzeszczki znajdujące się w stopie u podstawy palucha połączone są ze sobą więzadłem międzytrzeszczkowym. Tworzą one aparat trzeszczkowy, w skład którego wchodzą również przyczepiające się do nich więzadła i ścięgna:

1) więzadło trzeszczkowo-paliczkowe,
2) więzadło śródstopno-trzeszczkowe,
3) ścięgno mięśnia zginacza krótkiego palucha (trzeszczki i podstawa bliższego paliczka palucha stanowią przyczep końcowy, a mięsień odpowiada za wzmocnienie wysklepienia stopy, zgięcie podeszwowe palucha i pełni istotną funkcję w przypadku stania na palcach),
4) ścięgno mięśnia odwodziciela palucha (odwodziciel palucha to najsilniejszy mięsień w obrębie stopy, a trzeszczka przyśrodkowa wraz z podstawą bliższego paliczka palucha jest jego przyczepem końcowym; mięsień ten odpowiada za podtrzymanie przyśrodkowego łuku sklepienia stopy, odwodzi paluch od II palca i zgina paluch),
5) mięsień przywodziciel palucha (jego przyczep końcowy to trzeszczka boczna i podstawa paliczka bliższego palucha; mięsień ten odpowiada za utrzymanie wysklepienia stopy, skraca i zwęża stopę oraz przywodzi paluch do palca II).

Aparat trzeszczkowy pełni istotną funkcję w procesie amortyzacji, absorpcji uderzeń oraz w prawidłowym rozmieszczeniu obciążeń w trakcie chodu. Trzeszczki pomagają w przenoszeniu ciężaru ciała, zmniejszając przeciążenia innych struktur przodostopia. Dodatkowo, będąc punktem podporu dla ścięgien zginaczy palucha, trzeszczka zwiększa siłę odbicia stopy w czasie chodu.

ZŁAMANIE TRZESZKI

Złamanie trzeszczki dotyczy najczęściej młodych osób uprawiających lekkoatletykę, jogging lub inne formy aktywności fizycznej oraz zawodowych tancerzy. Zwykle powstaje w wyniku powtarzanego zwiększonego obciążania przodostopia (tzw. złamanie zmęczeniowe). Sytuacja taka ma miejsce w przypadku stopy płaskiej, nadruchomej lub nieprawidłowo obciążanej z powodu modzeli na spodzie stopy (w przypadku długo trwającego i powtarzanego w czasie nieprawidłowego rozkładu obciążeń mogą one prowadzić do pęknięcia trzeszczki).

Niejednokrotnie jednak do uszkodzenia i nasilonych dolegliwości bólowych oraz upośledzenia funkcji może dojść również w trakcie chodu lub w przypadku zadziałania nagłego czynnika, jakim jest np. zeskok z wysokości czy przygniecenie stopy ciężkim przedmiotem.

Pęknięcie trzeszczki stwierdza się na podstawie zdjęcia rentgenowskiego (RTG). Takie rozpoznanie oznacza, że najprawdopodobniej doszło do jej uszkodzenia i pęknięcia. Należy jednak pamiętać o możliwości występowania tzw. trzeszczki dwudzielnej od urodzenia. Jeżeli istnieją wcześniej zrobione zdjęcia stopy, trzeba zawsze przeprowadzić analizę porównawczą.

Objawy złamania trzeszczki to przede wszystkim:

- tępy, uporczywy ból tuż poniżej dużego palca stopy,

- ból nasila się lub zmniejsza w zależności od poziomu aktywności sportowej i ruchowej,
- stwierdza się również miejscową tkliwość w obrębie trzeszczki, czasami lekkie zaczerwienienie,
- w przypadku złamania ostrego występuje również krwiak,
- problem z poruszaniem się wynikający z obciążania bolesnej okolicy w trakcie chodu (zginanie w stawie śródstopno-paliczkowym).

Długotrwałe odciążanie bolesnego miejsca na stopie prowadzi do zaburzenia amortyzacji w trakcie chodu, co w efekcie skutkuje przenoszeniem przeciążeń na pozostałe stawy (kolanowy, biodrowy lub na miednicę i okolicę krzyżowo-lędźwiową). Należy więc spodziewać się wystąpienia bolesności i zmian w powyższych stawach w wyniku nieleczenia problemów z trzeszczką.

LECZENIE

Proces leczenia uszkodzeń/złamań trzeszczki można podzielić na leczenie zachowawcze i leczenie operacyjne.

Leczenie zachowawcze to:

- podawanie niesteroidowych leków przeciwzapalnych (NLPZ) – stymuluje przyspieszenie procesu gojenia,
- odpowiednio dobrane obuwie: wkładki odciążające przodostopie, obuwie o miękkich, dobrze wyprofilowanych podeszwach i na niskich obcasach,
- odpoczynek i okłady z lodu,
- metoda kinesiology taping/plastrowanie dynamiczne lub unieruchomienie stawu za pomocą stabilizatora, mające na celu odciążenie i stabilizację bolesnej okolicy stawu śródstopno-paliczkowego,
- ultradźwięki.

W przypadku złamania trzeszczki należy unieruchomić stopę w opatrunku gipsowym na 6–8 tygodni. Trzeba pamiętać o bezwzględnym odciążeniu stopy.

W przypadku nieskutecznego leczenia zachowawczego stosuje się leczenie operacyjne polegające na wycięciu trzeszczki (sesamoidectomia). Należy jednak pamię-

Zdj. 1. Aplikacja kinesiology na korekcję płaskostopia poprzecznego

Zdj. 2. Aplikacja łączona na rozścięgno podeszwowe i mięsień brzuchaty łydki

Zdj. 3. Połączenie dwóch poprzednich aplikacji

tać, że całkowite usunięcie trzeszczki spowoduje nieodwracalne zmiany w amortyzacji sił powstających w trakcie poruszania, co zaowocuje przeciążeniem struktur zarówno obszaru stopy, jak i stawu kolanowego, biodrowego oraz całego kompleksu miednica – kręgosłup krzyżowo-lędźwiowy.

OPIS PRZYPADKU

Pacjentka zgłosiła się do ośrodka z rozpoznanym na podstawie zdjęcia RTG pęknięciem trzeszczki w stopie prawej. U pacjentki od roku występowała bolesność w okolicy podeszwowej stawu śródstopno-palcowego palucha. Pacjentka skarżyła się na bolesność podczas chodu i w określonych formach aktywności fizycznej takich jak np. taniec czy nordic walking.

Pierwsze objawy pojawiły się kilka miesięcy wcześniej. Były to ból, tkliwość miejscowa i dyskomfort podczas obciążania stopy prawej. Dolegliwości nasilały się, w związku z czym pacjentka trafiła do lekarza ortopedy. Ten zalecił zrobienie zdjęcia RTG, na podstawie którego została postawiona diagnoza: pęknięcie trzeszczki w stopie prawej.

Zdj. 4. Usprawnianie mięśni krótkich stopy z zastosowaniem taśmy elastycznej

Zdj. 5. Terapia ukierunkowana na prawidłowe obciążenie głowy i kości śródstopia w siadzie (brak pełnego obciążenia stopy)

Zdj. 6. Trening prawidłowego obciążenia głowy I i V kości śródstopia w staniu (pełne obciążenie kończyny dolnej)

Zdj. 7. Trening prawidłowego obciążania stopy z zastosowaniem piłki

Zdj. 8. Trening proprocepcji z zastosowaniem poduszki sensomotorycznej

Zdj. 9. Dynamiczny trening prawidłowego obciążania stopy z użyciem batuty



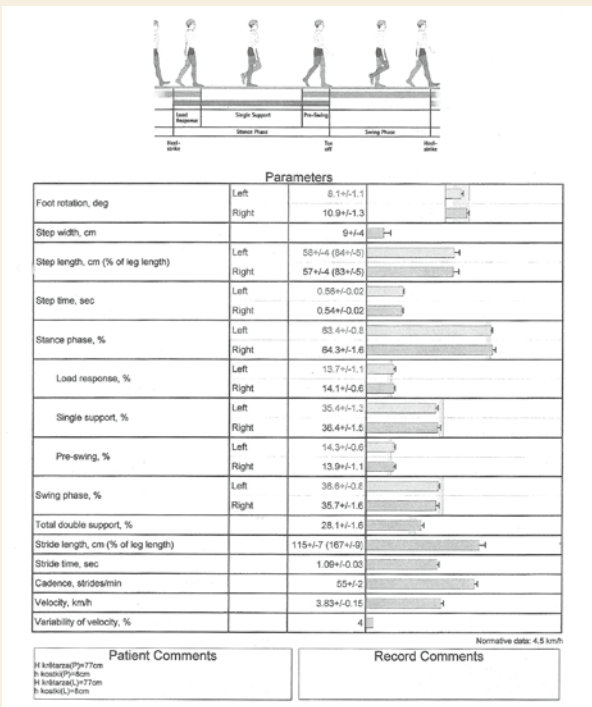

Zdj. 10A–B. Analiza chodu przeprowadzona na aparacie Zebris

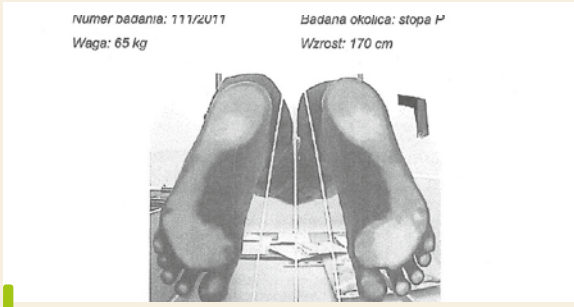

Zdj. 11. Podoskopia pacjentki ze złamaną trzeszczką w kończynie dolnej prawej

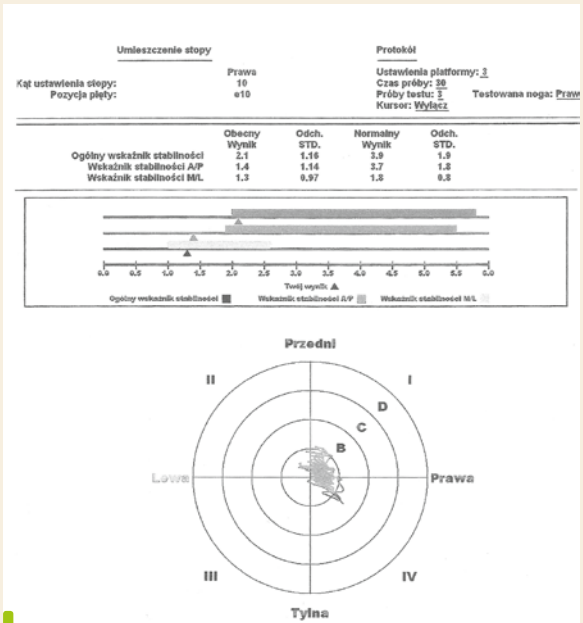

Zdj. 13. Test stabilności prawej kończyny dolnej

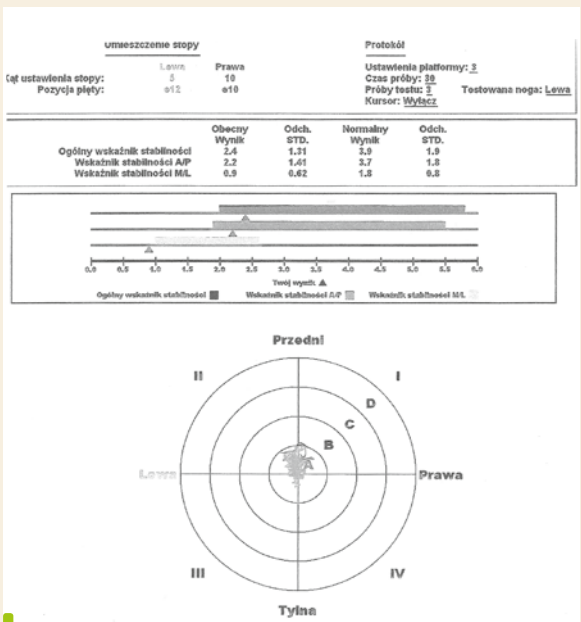

Zdj. 12. Test stabilności lewej kończyny dolnej

Pacjentka wykonała diagnostykę funkcjonalną:

- zdjęcie podoskopowe,
- stabilografię statyczną,
- stabilografię dynamiczną,
- analizę chodu na ścieżce podoskopowej.

Zdjęcie podoskopowe wykazało, że stopa lewa jest prawidłowo zbudowana, natomiast stopa prawa jest lekko wydrążona. Kąt Clarke'a dla prawej stopy wynosi 53° (norma dla kobiet powyżej 13. roku życia to 42°–51°). Stopa lewa prawidłowo ukształtowana (48°).

Podczas badania stabilności zaobserwowano osłabienie mechanizmów utrzymywania równowagi w warunkach statycznych oraz sprawny mechanizm w warunkach dynamicznych – zarówno dla lewej, jak i prawej kończyny dolnej.

Analiza chodu na ścieżce podoskopowej wykazała z kolei niewielką tendencję do płaskostopia poprzecznego w stopie prawej.

Pacjentka jako zalecenia otrzymała:

- okłady z lodu na okolicę bolesną,
- terapia ukierunkowana na poprawę równowagi statycznej oraz propriocepcji w staniu obunóż oraz na jednej kończynie dolnej,
- terapia ukierunkowana na krótkie mięśnie stopy w celu wyeliminowania tendencji do płaskostopia porzecznego,
- terapia ukierunkowana na wzmocnienie krótkich mięśni stopy z zastosowaniem taśmy elastycznej, piłki, poduszek sensomotorycznych,
- metoda kinesiology taping/plastrowanie dynamiczne.

BIBLIOGRAFIA:

1. Adler S., Beckers D., Buck M. *PNF w praktyce*. DB Publishing 2009.
2. Bauer A., Wiecheć M. *Przewodnik metodyczny po wybranych zabiegach fizykalnych*. Wyd. 3.
3. Bochenek A., Reicher M. *Anatomia człowieka. T 1*. Wydawnictwo Lekarskie PZWL, Warszawa 2004.
4. Dega W. *Ortopedia i rehabilitacja*. Marciniak W., Szulc A. (red.). Wydawnictwo Lekarskie PZWL, Warszawa.
5. Greene B. Walter, Ortopedia Nettera. Dziak A (red.). 2006.
6. Horst R. *Trening strategii motorycznych i PNF*. Top School, Kraków 2010.
7. Ignasiak Z. *Anatomia układu ruchu*. Urban & Partner, Wrocław 2007.
8. Tecklin J.S. FIZJOTERAPIA PEDIATRYCZNA. Wydawnictwo Lekarskie PZWL, Warszawa 2009.
9. Zembaty A. *Kinezyterapia. T. 2*. Kasper, Kraków 2003.

mgr AGNIESZKA KSIĄŻEK-CZEKAJ

Fizjoterapeuta, certyfikowany terapeuta PNF, pracownik gabinetu MARKMED

mgr MAREK WIECHEĆ

Fizjoterapeuta, właściciel gabinetu MARKMED, fizjoterapeuta kadry narodowej juniorów PZP i PZPn

Na stronie: **www.praktycznafizjoterapia.pl** przygotowaliśmy dodatkowe materiały uzupełniające treść artykułu:

www.praktycznafizjoterapia.pl