Fizjoterapia po uszkodzeniu łąkotki stawu kolanowego

Uszkodzenia w obrębie struktur wchodzących w skład stawu kolanowego są coraz częściej spotykane w praktyce fizjoterapeutycznej. Rodzaj urazu oraz zastosowana metoda leczenia determinują przyjętą strategię terapię. Prawidłowo przeprowadzony proces usprawniania doprowadza, z reguły, do pełnego odzyskania przez pacjenta funkcjonalności stawu, może również działać profilaktyczne, zabezpieczając w pewien sposób staw przed powtórnym urazem.

Niewątpliwie pośród uszkodzeń stawu kolanowego dużą grupę stanowią uszkodzenia łąkotek. Jeszcze kilkadziesiąt lat temu niewielkie uszkodzenia tych elementów pozostawiano do „samoleczenia" lub w przypadku dużych zmian całkowicie usuwano uszkodzone łąkotki. Skutkowało to przyspieszeniem zmian zwyrodnieniowych w stawie kolanowym pozbawionym całkowicie jednej lub obu łąkotek bądź jeszcze większymi zmianami w przypadku gdy oderwany fragment łąkotki był pozostawiony w obrębie jamy stawowej.

Warto również pamiętać, że urazy łąkotek bardzo często towarzyszą dużo rozleglejszym urazom obejmującym struktury stawu kolanowego lub są ich składową.

Współcześnie coraz powszechniejsze są częściowe usunięcia fragmentów łąkotki lub jej zszycie.

Łąkotki stawowe to chrzęstno-włókniste twory zbudowane z mocno zbitej tkanki wykazującej jednak pewną elastyczność i odporność na zgniatanie. Strukturalnie w skład łąkotki wchodzi głównie woda (74%), kolagen typu I (o układzie okrężnym i skośnym), proteoglikany oraz kwas hialuronowy, fibrochondrocyty. Włókna okrężne rozpraszają ucisk „kolisty" i sprawiają, że łąkotka, pod wpływem obciążenia uciskowego, rozszerza się.

W stawie kolanowym znajdują się dwie łąkotki: boczna i przyśrodkowa. Budową łąkotki przypominają typowy klin (w przekroju poprzecznym), którego podstawa ma wgłębienia, dzięki czemu lepiej przylega do nadkłykci kości udowej. Łąkotka boczna jest nieco krótsza od przyśrodkowej i bardziej od niej zakrzywiona. Łąkotka przyśrodkowa jest szersza, dłuższa i ma kształt przypominający sierp.

Łąkotki stawu kolanowego mieszczą się w obrębie torebki stawowej otaczającej staw kolanowy. Połączone są z kością piszczelową poprzez pasma łącznotkankowe. Łąkotka przyśrodkowa łączy się z torebką stawową na całym obwodzie, natomiast łąkotka boczna tylko w jej tylnej części. Łąkotki nie są unaczynione i ukrwione z wyjątkiem wąskiego pasma przylegającego bezpośrednio do torebki stawowej.

Łąkotki funkcjonalnie dzielą staw kolanowy na dwa piętra – górne (pomiędzy kością udową a łąkotkami – zachodzą tu głównie ruchy zgięcia i prostowania) oraz dolne (pomiędzy łąkotkami a kością piszczelową – zachodzą tu głównie ruchy obrotowe). Przy zgięciu stawu kolanowego łąkotki przesuwają się w tył, przy wyproście – w przód, a długość pokonywanej przez nie drogi w ruchu wynosi ok. 1 cm. Podczas rotacji zewnętrznej goleni łąkotka przyśrodkowa przemieszcza się w tył po powierzchni kości piszczelowej. Odwrotnie jest w trakcie rotacji wewnętrznej. Bardziej ruchoma jest łąkotka boczna niż przyśrodkowa. Uszkodzenia dotyczą jednak najczęściej mocniej przytwierdzonej i mniej ruchomej łąkotki przyśrodkowej.

Funkcje pełnione przez łąkotki:

1. Odgrywają bardzo ważną rolę, dopasowując do siebie powierzchnie stawowe; biorą również bezpośredni udział w przenoszeniu obciążeń z powierzchni stawowych na nadkłykciach kości udowej na powierzchnie stawowe zlokalizowane na kłykciach kości piszczelowej.
2. Zabezpieczają torebkę stawową i błonę maziową przed zakleszczeniem.
3. Biorą udział w amortyzacji (absorbują drgania i wstrząsy, np. podczas lądowania na twardym podłożu).
4. Są jednym z elementów mechanizmu stabilizacyjnego stawu kolanowego, głównie w odniesieniu do rotacji, a także biorą udział w stabilizacji biernej.
5. Odgrywają istotną rolę w mechanizmie proprioreceptcji.
6. Biorą udział w rozprowadzaniu płynu maziowego.

Do uszkodzenia w obrębie łąkotki dochodzi głównie w trakcie uprawiania aktywności sportowej. Uszkodzenie spowodowane może być pojedynczym urazem lub sumującymi się mikrourazami. Czasami zdarza się, że urazy mogą też być spowodowane zmianami zwyrodnieniowymi. Najczęstszym mechanizmem bezpośrednio prowadzącym do uszkodzenia łąkotki jest obciążenie zgiętego stawu kolanowego połączone z koślawieniem i rotacją zewnętrzną podudzia względem uda (łąkotka przyśrodkowa) lub rotacja wewnętrzna goleni połączona z jej szpotawieniem (w wyniku tego mechanizmu uszkadzana

Reklama Fizjokoncept ½ poziom

jest łąkotka boczna). Uszkodzenie łąkotki często nie występuje jako wyizolowany uraz, a jako jeden z elementów uszkodzenia stawu kolanowego, jak np. w tzw. triadzie O'Doneghue'a (uszkodzeniu oprócz łąkotki ulega więzadło krzyżowe przednie i więzadło poboczne piszczelowe). Czasami zdarza się, że do uszkodzenia łąkotki dochodzi bez konkretnej uchwytnej przyczyny, są to jednak rzadko występujące sytuacje.

Określenie rodzaju pęknięcia bierze swą nazwę z przebiegu płaszczyzny pęknięcia w odniesieniu do *plateau* piszczeli.

Podział uszkodzeń uwzględnia przebieg szczeliny pęknięcia (wg Degi):

- uszkodzenia pionowe (podłużne częściowe, całkowite, typu „rączka od wiadra", typu „język", radialne) – występują one głównie u pacjentów, u których do uszkodzenia dochodzi na skutek urazu;
- uszkodzenia poziome – występują głównie w przypadku uszkodzeń o etiologii przeciążeniowo-zwyrodnieniowej;
- uszkodzenia złożone – obejmują również zmiany o charakterze torbieli.

Rozpoznanie uszkodzenia łąkotki odbywa się na trzech etapach:

1. Wywiad, obejmujący pytania odnoszące się do mechanizmu urazu i odczuć pacjenta (najczęściej ból, ograniczenie zakresu ruchu, „zablokowanie kolana" – ubytek wyprostu, opuchlizna spowodowana wysiękiem do jamy stawu).
2. Badanie ortopedyczne – najbardziej czułym objawem uszkodzenia łąkotki jest bolesność uciskowa występująca przy badaniu palpacyjnym szpary stawowej (przy zgięciu stawu kolanowego do kąta 90°, zdj. 1), kolejne to wysięk w stawie i upośledzenie czynności stawu. Często obserwuje się zablokowanie ruchów w stawie, brak pełnego zgięcia lub brak pełnego wyprostu (najczęściej kolano zablokowane pomiędzy 20. a 40. stopniem zgięcia). Badanie to musi jeszcze obejmować tzw. testy łąkotkowe. Zaleca się wykonanie trzech różnych testów w celu potwierdzenia uszkodzenia łąkotki. Do wyboru jest ok. 30 opisanych w literaturze różnorodnych testów, jednak do postawienia wstępnej diagnozy wystarczy potwierdzenie z trzech z opisanych poniżej:
   - test Mcmurraya (prowokacyjny test zgięciowo-rotacyjny, zdj. 3) – osoba badana jest ułożona na plecach, terapeuta wykonuje ruch zginania i prostowania badanego stawu kolanowego z jednoczesną rotacją zewnętrzną (test na łąkotkę przyśrodkową) lub rotacją wewnętrzną podudzia (test na łąkotkę boczną). Test jest pozytywny, gdy osoba badana odczuwa ból lub przeskakiwanie w obrębie badanego stawu; im większe zgięcie potrzebne do wywołania objawu, tym bliżej rogów tylnych położone jest uszkodzenie;
   - test Apleya (dystrakcyjno-kompresyjny, zdj. 2) – osoba badana leży na brzuchu, testowany staw kolanowy zgięty do kąta 90°, udo badanego jest ustabilizowane przez terapeutę. Wykonuje on trakcję (ból w jej trakcie świadczy o uszkodzeniu torebkowo-więzadłowym), następnie kompresję (ból wskazuje na uszkodzenie łąkotki) i rotację zewnętrzną (bolesność przy uszkodzeniu łąkotki przyśrodkowej), a także wewnętrzną (test dodatni przy uszkodzonej łąkotce bocznej);

ZDJ. 1. BADANIE PALPACYJNE BOLESNOŚCI SZPARY STAWOWEJ

ZDJ. 2. TEST DYSTRAKCYJNO--KOMPRESYJNY APLEYA

ZDJ. 3. TEST MCMURRAYA

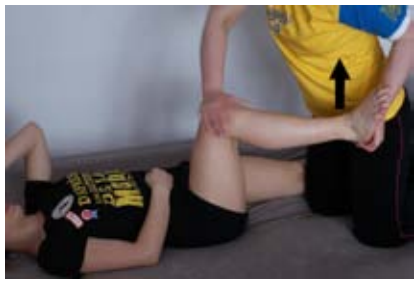

ZDJ. 4. TEST BRAGARDA

ZDJ. 5. OBJAW PAYRA

ZDJ. 6. NAUKA PRAWIDŁOWEGO OBCIĄŻANIA OPEROWANEJ KOŃCZYNY DOLNEJ I PRACA NAD POPRAWĄ FUNKCJI CHODU

reklama cała strona
ANATOMYTRAINS

ZDJ. 7. ZABIEG Z ZASTOSOWANIEM PST

ZDJ. 8. TRENING NA ROWERZE STACJONARNYM

ZDJ. 9. PRACA NA WZORCACH PNF Z ZASTOSOWANIEM *TIMING FOR EPHASIS*

ZDJ. 10. PRACA Z ZASTOSOWANIEM WZORCÓW PNF

ZDJ. 11. PRACA NAD DOCIĄŻANIEM KOŃCZYNY DOLNEJ PODDAWANEJ ZABIEGOWI

ZDJ. 12. ĆWICZENIE PROPRIORECEPCJI Z OTWARTYMI I ZAMKNIĘTYMI OCZAMI

- test Bragarda (zdj. 4) – pacjent leży na plecach, badający wykonuje zgięcie w stawie biodrowym i kolanowym oraz rotację podudzia. W przypadku uszkodzenia łąkotki przyśrodkowej ból występuje przy prostowaniu, rotacji zewnętrznej i odwiedzeniu podudzia. Odwrotnie jest w przypadku łąkotki wewnętrznej (prostowanie, rotacja wewnętrzna i odwiedzenie podudzia);
- objaw Childressa (test kaczego chodu) – próba chodu w pełnym przysiadzie i w pełnej rotacji stóp;
- objaw Payra (zdj. 5) – pacjent siedzi w siadzie tureckim, robiąc przerwy, uciska na stawy kolanowe zrotowane na zewnątrz. Test jest dodatni, gdy występuje bolesność w przyśrodkowej części szpary stawowej i świadczy o uszkodzeniu głównie tylnego rogu łąkotki.

3. Badania dodatkowe: RTG, USG, MR, artroskopia diagnostyczna, która jest badaniem najdokładniejszym, ale inwazyjnym.

Po prawidłowo przeprowadzonej diagnostyce lekarz ortopeda decyduje o metodzie leczenia. Wyróżnia się dwa sposoby terapii – nieoperacyjne (zachowawcze) oraz operacyjne. Leczenie zachowawcze, umożliwiające wygojenie się uszkodzonej łąkotki, niestety jest rzadsze niż leczenie operacyjne. Jest ono możliwe tylko wtedy, gdy do uszkodzenia doszło w tylnej, ukrwionej części łąkotki, szczelina pęknięcia nie przekracza 5 mm, a łąkotka jest stabilna.

Obecnie większość zabiegów wykonywana jest metodą artroskopową ze względu na niewielką inwazyjność tej metody oraz szybki powrót pacjenta do prawidłowego funkcjonowania. Najczęstszymi formami leczenia operacyjnego są:

- meniscektomia (usunięcie łąkotki) – usuwa się część bądź całkowicie łąkotkę. Lepsze efekty uzyskuje się po częściowym usunięciu łąkotki. Pacjenci są wówczas w stanie powrócić do aktywności sportowej. W dłuższej perspektywie czasowej staw kolanowy poddawany zabiegowi narażony jest na szybsze powstanie zmian zwyrodnieniowych i w bliższej perspektywie czasowej na dolegliwości bólowe;
- zszycie łąkotki – zabieg zszycia wykonywany jest tylko w niektórych typach uszkodzeń, często przy jednoczesnym uszkodzeniu więzadeł ACL. Jest on w dłuższej perspektywie czasowej bardzo korzystny dla funkcjonalności stawu. Jego wykonanie jest możliwe w takich uszkodzeniach, które przebiegają w pobliżu torebki stawowej (uszkodzenia pionowe, podłużne);
- zabiegi odtwórcze (przeszczepy, protezy łąkotki) – po całkowitej meniscektomii często u pacjentów stosuje się protezy łąkotki. Wykonane są one najczęściej z kolagenu i włóknika, dzięki czemu organizm może stopniowo modelować jej kształt przez wnikanie żywych komórek i naczyń do ich wnętrza. Czasami stosuje się przeszczepy od dawcy lub przeszczepy z więzadła rzepki i ścięgna mięśnia czworogłowego.

Wybór metody leczenia zależy od wielu czynników:

- typu i lokalizacji uszkodzenia;
- dodatkowych uszkodzeń;
- rozmiaru uszkodzenia;
- stabilności stawu kolanowego;
- czynników indywidualnych dla każdego pacjenta: wieku, poziomu aktywności fizycznej, objawów klinicznych.

Należy jednak pamiętać, że u pacjentów po usunięciu fragmentu łąkotki szybciej uzyskuje się sprawność kończyny dolnej. W przypadku pacjentów, u których przeprowadzono zabieg szycia uszkodzonej struktury, przez pierwszych 6–8 tygodni należy unikać obciążającej fizycznie terapii usprawniającej. Związane jest to z podstawową przebudową kolagenową szytego obszaru. Pamiętać należy, że zbyt wcześnie włączone duże obciążenia spowodować mogą rozerwanie szwu i prowadzić będą do komplikacji. Dopiero po okresie 6 tygodni można rozpocząć forsowne usprawnianie i dążyć do uzyskania pełnego zakresu ruchu.

Postępowanie fizjoterapeutyczne po naprawie uszkodzenia typu „rączka od wiaderka" można podzielić na dwa podstawowe etapy.

Pierwszy etap:

- protokół RICE (*Rest, Ice, Cold, Elevation*);
- TENS przeciwbólowo;
- światło spolaryzowane;
- rosyjska stymulacja na mięsień obszerny przyśrodkowy;
- pole magnetyczne, PST;
- laseroterapia;
- szyna CPM (ciągły ruch bierny) ze stopniowym zwiększaniem zakresu ruchu zarówno w kierunku wyprostu, jak i zgięcia;
- napięcia izometryczne przedniej i tylnej strony uda oraz mięśni pośladkowych i trójgłowych łydki;
- mobilizacja rzepki;
- po każdych ćwiczeniach schładzanie stawu np. lodem lub *cold packiem*;
- pacjent powinien poruszać się w ortezie, ustawionej w zakresie ruchu 0–90° (na dzień, zdejmowana na noc) i z użyciem dwóch kul łokciowych. Zaleca się ich stosowanie w przypadku przemieszczania się poza domem;
- powoli wprowadza się jazdę na rowerze stacjonarnym, początkowo z niewielkim obciążeniem, a stopniowo zwiększa się obciążenie i czas treningu;
- usprawnianie w zamkniętych łańcuchach kinematycznych;
- praca nad poprawą proprioreceptcji;
- aplikacje kinesiologytaping.

Drugi etap rehabilitacji rozpoczyna się w zależności od rodzaju przeprowadzonego zabiegu oraz stanu pacjenta. Każdorazowo należy uzgodnić postępowanie fizjoterapeutyczne z lekarzem prowadzącym. Do tego etapu należą:

- fizykoterapia (rosyjska stymulacja, krioterapia bezpośrednio przed usprawnianiem ruchowym);
- stretching mięśnia biodrowo-lędźwiowego, głowy prostej mięśnia czworogłowego, mięśni grupy kulszowo-goleniowej i trójgłowego łydki, mający na celu uzyskanie pełnego zakresu ruchu w poddawanym zabiegowi stawie kolanowym;
- praca nad wzmacnianiem mięśnia czworogłowego – znakomicie sprawdza się metoda PNF oraz *timing for emphasis* zastosowany na wzorcach kończyny dolnej i pracy na mięśniu czworogłowym zarówno w skurczu koncentrycznym, jak i ekscentrycznym. Dodatkowo możemy zastosować tradycyjną izometrię dla mięśnia czworogłowego, którą pacjent powinien wykonywać samodzielnie w wolnym czasie;
- praca nad osiągnięciem pełnej funkcjonalnej sprawności kończyny dolnej z operowaną łąkotką – stosuje się tu trening wg zasad: od stabilności do mobilności, od jednej czynności do wykonywania kilku zadań ruchowych w jednym czasie oraz od stabilnego podłoża do niestabilnego. Pacjentowi należy stopniować trudności w ćwiczeniach usprawniających, pamiętając jednak, aby nie „przeskakiwać" poszczególnych etapów i zawsze „podnosić poprzeczkę" w momencie, gdy

ZDJ. 13. ĆWICZENIA PROPRIORECEPCJI Z ZAMKNIĘTYMI OCZAMI Z ZASTOSOWANIEM PODUSZKI SENSOMOTORYCZNEJ I DODATKOWYCH SIŁ ZEWNĘTRZNYCH

ZDJ. 14. APLIKACJA PRZECIWOBRZĘKOWA KINESIOLOGYTAPING

ZDJ. 15. APLIKACJE STOSOWANE W CELU ODCIĄŻENIA STAWU KOLANOWEGO I POPRAWY PRACY MIĘŚNI ODDZIAŁUJĄCYCH NA TEN STAW

Warto pamiętać, że urazy łąkotek bardzo często towarzyszą dużo rozleglejszym urazom obejmującym struktury stawu kolanowego lub są ich składową.

poprzedni poziom trudności i intensywności treningu został przez pacjenta w pełni opanowany;
- praca nad uzyskaniem jak najlepszej propriorecepcji – w tym przypadku bardzo dobrze sprawdza się zastosowanie poduszek sensomotorycznych, piłki szwedzkiej, chodzenia po miękkim podłożu, ćwiczenia na batucie z zastosowaniem różnorodnych trenażerów równowagi;
- wprowadzenie elementów dyscyplin sportowych uprawianych przez pacjenta – w zależności od uprawianej dyscypliny sportowej można skupić się na szybkości, wytrzymałości, zwinności. Pamiętać należy o wytrenowaniu sekwencji ruchów często stosowanych w danej dyscyplinie sportowej (np. start z bloków startowych, dwutakt, wyskoki, nagłe zatrzymania i zwroty, przyspieszenia i zmiany tempa);
- zalecenia dotyczące zajęć na siłowni mających na celu usprawnienie całego organizmu i wzmocnienie konkretnych grup mięśniowych ze szczególnym uwzględnieniem mięśni w obrębie uszkodzonej kończyny dolnej;
- pływanie, szczególnie na grzbiecie i kraulem z położeniem nacisku na pracę nóg (pacjent bierze w ręce deskę do pływania i pracuje tylko nogami);
- zawsze należy pamiętać o tym, aby w trakcie usprawniania testować pacjenta i sprawdzać efektywność terapii, korzystając z rzetelnych testów funkcjonalnych.

Po prawidłowo przeprowadzonym leczeniu usprawniającym pacjent jest w stanie wrócić do codziennej aktywności sportowej i rekreacyjnej. ■

MGR AGNIESZKA KSIĄŻEK-CZEKAJ

Fizjoterapeuta, certyfikowany terapeuta PNF, pracownik gabinetu MARKMED.

MGR BEATA CŁAPAK

Fizjoterapeutka, pracownik Szpitala św. Łukasza w Końskich.

MGR MAREK WIECHEĆ

Fizjoterapeuta, właściciel gabinetu rehabilitacji MARKMED, fizjoterapeuta kadry narodowej juniorów PZP, współautor książki Przewodnik metodyczny po wybranych zabiegach fizykalnych.

BIBLIOGRAFIA:

1. Adler S., Beckers D., Buck M. *PNF w praktyce*. Wyd. III.
2. Bauer A., Wiecheć M. *Przewodnik metodyczny po wybranych zabiegach fizykalnych*. Wyd. II. Wrocław 2008.
3. Bochenek A., Reicher M. *Anatomia człowieka*. Tom I. PZWL, Warszawa 2004.
4. Brown D.E., Neuman R.D. *Sekrety ortopedii*. Dziak A. (red.). 2006.
5. Dega W. Ortopedia i rehabilitacja. Marciniak W., Szulc A. (red.). PZWL, Warszawa.
6. http://pl.wikipedia.org/wiki/Staw_kolanowy.
7. Greene W.B. *Ortopedia Nettera*. Dziak A. (red.). 2006.
8. Jagier A., Nazar K., Dziak A. *Medycyna sportowa*. Warszawa 2005
9. Kapandji I.A. *The Phisjology of the joint*. 2nd ed. Churchill Livingstone, 1993.
10. Sobotta J. *Atlas anatomii człowieka Sobotty*. Tom II. Opr. przez R. Putza i R. Pasta. Wrocław 1997.
11. Zębaty A. *Kinezyterapia*. Tom I. Wyd. Kasper, Kraków 2002.